

## Intoxicação experimental por *Tetrapteryx multiglandulosa* (Malpighiaceae) em ovinos<sup>1</sup>

Gabriela Riet-Correa<sup>2</sup>, Fabiano F. Terra<sup>3</sup>, Ana Lucia Schild<sup>4</sup>, Franklin Riet-Correa<sup>5</sup> e Severo Sales de Barros<sup>6</sup>

**ABSTRACT.**- Riet-Correa G., Terra F.F., Schild A.L., Riet-Correa F. & Barros S.S. 2005. [Experimental poisoning by *Tetrapteryx multiglandulosa* (Malpighiaceae) in sheep.] Intoxicação experimental por *Tetrapteryx multiglandulosa* (Malpighiaceae) em ovinos. *Pesquisa Veterinária Brasileira* 25(2):91-96. Curso de Medicina Veterinária, Campus de Castanhal, UFPA, Castanhal, PA 68740-080, Brazil. E-mail: griet@ufpa.br

Cardiac fibrosis was observed in a calf showing dullness, weakening and respiratory insufficiency in a farm in the state of São Paulo, where cardiac insufficiency, abortion and nervous signs in cattle were associated with the ingestion of *Tetrapteryx multiglandulosa*. The objectives of this paper were to determine the susceptibility of sheep to the intoxication by *T. multiglandulosa*, to describe the clinical and pathological characteristics of the intoxication, and to evaluate the possibility of using sheep as an experimental species for toxicological studies with this plant. In a previous experiment to determine the toxicity of *T. multiglandulosa* to be used in sheep, the green plant was given to a steer at the dose of 22g per kg body weight (g/kg/bw), daily, during 9 days. After 9 days the steer showed nervous signs, and on the 12th day was euthanized. No gross lesions were observed at necropsy. *Status spongiosus* was observed on the deeper layers of the cerebral cortex and subcortical white matter. Six male sheep were divided in three groups of two sheep each. Group 1 (Sheep 1 and 2) received daily doses of 6 g/kg/bw of the dry plant, during 30 days; Group 2 (Sheep 3 and 4) received daily doses of 3 g/kg/bw, during 60 days; and Group 3 was the control group. Sheep 1 was euthanized 30 days after the start of the ingestion. Only cardiac arrhythmia was observed clinically, and no lesions were observed at necropsy. Sheep 2, 3 and 4 had also cardiac arrhythmia from day 9, 12 and 18, respectively. From day 52 they started to show depression, reluctance to move and incoordination. Clinical signs got gradually worst and the sheep were euthanized on days 60, 70 and 80, when clinical signs were marked, and the animals will die at any moment. Hydrothorax, hydropericardium, ascites, nutmeg appearance of the liver and hard whitish myocardium, mainly in the interventricular septum and left ventricle, were observed at necropsy. Histologically, the heart of Sheep 2, 3 and 4 had areas of fibrosis associated with mononuclear cell infiltration. No lesions were found in the heart of Sheep 1. The 4 treated sheep had *status spongiosus* in different areas of the cerebrum and brain stem, mainly of the deep layers of the cerebral cortex and subcortical white matter. *Status spongiosus* were also observed in the cerebellar white matter and cervical medulla. In the later the vacuolization was moderate in the white matter and mild in the grey matter. *Status spongiosus* were mild in Sheep 1 and moderate to severe in Sheep 2, 3 and 4. On electron microscopy it was observed that the *status spongiosus* is due to an intramyelinic edema. No gross or histologic lesions were observed on the two control sheep, which were euthanized on day 80 after the start of the experiment.

INDEX TERMS: *Tetrapteryx multiglandulosa*, Malpighiaceae, cardiac fibrosis, *status spongiosus*, nervous system, sheep.

<sup>1</sup> Recebido para publicação em 6 de dezembro de 2004.

Aceito para publicação em 2 de fevereiro de 2005.

Pesquisa subvencionada pelo CNPq/PRONEX nº 661069/1997.

<sup>2</sup> Professora Assistente do curso de Medicina Veterinária da Universidade Federal do Pará (UFPA). Doutoranda do Curso de Pós-Graduação em Ciência Animal, Universidade de São Paulo (USP), área de concentração em Patologia Experimental e Comparada. Rua Maximino Porpino 1000, Bairro Pirapora, Castanhal, PA 68740-080, Brasil. E-mail: gabrielariet@ufpa.br

<sup>3</sup> Aluno de Graduação da Faculdade de Veterinária, Universidade Federal de Pelotas (UFPel), Pelotas, RS. Bolsista de Iniciação Científica, CNPq.

<sup>4</sup> Médica Veterinária do Laboratório Regional de Diagnóstico, UFPel, Pelotas, RS.

<sup>5</sup> Professor Titular, Centro de Saúde e Tecnologia Rural (CSTR), UFCG, Campus de Patos, PB.

<sup>6</sup> Professor Visitante, Departamento de Patologia, Faculdade de Veterinária, UFPel, Pelotas, RS.

**RESUMO.** - Em uma propriedade no município de Roseira Velha, São Paulo, com histórico de doença cardíaca, abortos e sinais nervosos em bovinos, associados à ingestão de *Tetrapteryx multiglandulosa*, foi observada fibrose cardíaca em um bezerro de uma semana de idade que apresentava apatia, fraqueza e insuficiência respiratória. Os objetivos desse trabalho foram determinar se a espécie ovina é sensível à intoxicação por *T. multiglandulosa*, descrever as alterações clínicas e patológicas da intoxicação e avaliar a utilização dessa espécie como modelo experimental para a intoxicação. Para determinar a toxicidade de *T. multiglandulosa* a ser utilizada em ovinos, foi realizado um experimento prévio em um bovino, sendo administrado 22g por kg de peso vivo (g/kg/pv) da planta verde durante 9 dias. Após 9 dias de ingestão o animal apresentou sinais nervosos e no 12º dia foi eutanasiado. Na necropsia não foram observadas lesões. No estudo histológico observou-se vacuolização (*status spongiosus*, espongirose) da camada profunda da substância cinzenta do córtex cerebral e da substância branca subcortical. Para a reprodução da enfermidade em ovinos foram utilizados 6 ovinos, machos, divididos em 3 grupos de 2 animais cada. Os Ovinos 1 e 2 do Grupo 1 receberam doses diárias de 6 g/kg/pv da planta seca por um período de 30 dias; os Ovinos 3 e 4 do Grupo 2 receberam doses diárias de 3 g/kg/pv por um período de 60 dias; e os Ovinos 5 e 6 do Grupo 3 serviram como controle. O Ovino 1 foi sacrificado aos 30 dias de administração da planta. Apresentou somente arritmia cardíaca e não foram observadas lesões significativas na necropsia. Os Ovinos 2, 3 e 4 apresentaram arritmia a partir dos dias 9, 12 e 18 do início do experimento, respectivamente. A partir do 52º dia iniciaram a apresentar depressão, relutância em locomover-se e incoordenação. Esses sinais foram se agravando e os ovinos foram sacrificados, com sinais clínicos acentuados, aos 60, 70 e 80 dias após o início do experimento, respectivamente. Na necropsia apresentaram hidropericárdio, ascite, hidrotórax, fígado em noz moscada e miocárdio endurecido e esbranquiçado, especialmente no septo interventricular e ventrículo esquerdo. Microscopicamente, o coração dos Ovinos 2, 3 e 4 apresentava áreas de fibrose associadas a infiltrado inflamatório mononuclear. Não foram observadas lesões cardíacas no coração do Ovino 1. No cérebro e tronco encefálico de todos os animais que receberam a planta observou-se espongirose, principalmente na camada profunda da córtex e da substância branca subcortical. No cerebelo observou-se espongirose da substância branca e na medula cervical havia espongirose da substância branca e espongirose discreta da substância cinzenta. Essas lesões eram discretas no Ovino 1 e moderadas a acentuadas nos Ovinos 2, 3 e 4. Na microscopia eletrônica da substância branca cerebelar foi observado que o *status spongiosus* observado na microscopia de luz é causado por edema intramielínico. Os dois ovinos do grupo controle, sacrificados aos 80 dias após o início do experimento, não apresentaram sinais clínicos nem lesões macroscópicas ou histológicas significativas.

TERMOS DE INDEXAÇÃO: *Tetrapteryx multiglandulosa*, Malpighiaceae, fibrose cardíaca, espongirose, sistema nervoso, ovinos.

## INTRODUÇÃO

No Brasil, são conhecidas três plantas tóxicas para bovinos que causam fibrose cardíaca e abortos: *Ateleia glazioviana*, *Tetrapteryx*

*acutifolia* e *Tetrapteryx multiglandulosa*. As intoxicações por essas plantas são semelhantes, caracterizando-se por manifestações clínicas relacionadas ao sistema cardiovascular ("morte súbita" e insuficiência cardíaca) (Tokarnia et al. 2000, Gava & Barros 2001.) e abortos (Tokarnia et al. 1989, Stolf et al. 1994). Na intoxicação por *Ateleia glazioviana* ocorre, ainda, um quadro letárgico, caracterizado, principalmente, por depressão e cegueira (Gava & Barros 2001). A intoxicação espontânea por *Ateleia glazioviana* foi descrita, também, em ovinos (Gava et al. 2003).

*Tetrapteryx acutifolia* e *Tetrapteryx multiglandulosa* são cipós ou arbustos escandentes da família Malpighiaceae que ocorrem na Região Sudeste do Brasil. *T. acutifolia* ocorre na região de Governador Valadares, Estado de Minas Gerais, e em alguns municípios do Estado de Espírito Santo, sendo conhecida pelos nomes populares "cipó-preto" e "cipó-ruão". *T. multiglandulosa* ocorre nos Estados do Rio de Janeiro e São Paulo, sendo conhecida popularmente como "cipó-vermelho" e "cipó-ferro" (Tokarnia et al. 2000).

A intoxicação por *Tetrapteryx* spp foi descrita pela primeira vez por Tokarnia et al. (1989) nos estados do Rio de Janeiro, São Paulo e Minas Gerais. Os sinais clínicos são característicos de insuficiência cardíaca congestiva, observando-se edema de barbela, veia jugular ingurgitada, pulso jugular e arritmia cardíaca. Os animais morrem após um curso subagudo ou crônico, mas ocasionalmente ocorre morte súbita. As lesões mais importantes são fibrose cardíaca, edema em diversos órgãos, ascite, hidrotórax, hidropericárdio e fígado com congestão passiva crônica, caracterizada macroscopicamente por aumento do padrão lobular ou aspecto de noz-moscada. Alguns animais apresentam alterações na marcha e letargia. No sistema nervoso central, histologicamente, pode observar-se vacuolização (espongirose ou *status spongiosus*), por vezes acentuada, atingindo principalmente a junção entre a substância branca e a substância cinzenta (Tokarnia et al. 1989).

São mencionados diversos históricos de abortos ou parto de animais débeis, que morreram após o parto, em vacas ingerindo *Tetrapteryx* spp. No estudo histológico de bezerros abortados ou mortos após o parto, havia lesões cardíacas e hepáticas semelhantes às observadas nos animais adultos (Tokarnia et al. 1989).

*Tetrapteryx multiglandulosa* causou aborto em caprinos que ingeriram diariamente 10 e 20 g por kg de peso vivo, abortando aos 42-73 dias e aos 17-24 dias após o início da ingestão, respectivamente. Os fetos abortados eram de menor tamanho que os testemunhas. Nas placentas foram observados placentite, áreas de necrose de coagulação e apoptose de células binucleadas. Não foram observadas lesões macroscópicas ou histológicas nas cabras, que foram sacrificadas e necropsiadas após o aborto (Melo et al. 2001).

Em uma propriedade localizada no município de Roseira Velha, São Paulo, com histórico de doença cardíaca, abortos e sinais nervosos em bovinos, devidos à suposta intoxicação por "cipó-ferro" (*Tetrapteryx multiglandulosa*), foi observada fibrose cardíaca em um bezerro de uma semana de idade. O animal apresentava apatia e fraqueza desde o nascimento e um dia antes da morte exibia sinais de insuficiência respiratória. Na necropsia havia acentuado edema pulmonar e fibrose cardíaca (Gabriela Riet-Correa 2001. Dados não publicados). Os objetivos deste trabalho foram determinar se a espécie ovina é sensível à intoxicação por *T. multiglandulosa*, descrever as alterações clínicas e patológicas da doença e avaliar a utilização dessa espécie como modelo experimental para estudar a intoxicação. Antes do início dos experimen-

tos em ovinos, a planta a ser utilizada, coletada no município de Roseira Velha, foi administrada a um bovino para determinar sua toxicidade.

## MATERIAL E MÉTODOS

Inicialmente foi realizado um experimento prévio em um bovino para testar a toxicidade da planta coletada. Foi utilizado um bovino, de 8 meses de idade, pesando 110kg, que recebeu, diariamente, por via oral, 22 g por kg de peso vivo (g/kg/pv) de *Tetrapteryx multiglandulosa* verde, durante 9 dias. A planta utilizada foi coletada no município de Roseira Velha, em outubro de 2001. Um exemplar da planta identificada como *Tetrapteryx multiglandulosa* foi arquivado no herbário da Universidade Federal de Pelotas (Nº 23186 - Pel).

Para a determinação da toxicidade de *T. multiglandulosa* para ovinos foram utilizados 6 ovinos, machos, divididos em 3 grupos com 2 animais em cada grupo. Os animais do Grupo 1 (Ovinos 1 e 2) receberam doses diárias de 6 g/kg/pv de planta seca por um período de 30 dias. Os animais do Grupo 2 (Ovinos 3 e 4) receberam doses diárias de 3 g/kg/pv de planta seca, por um período de 60 dias. O Grupo 3 (Ovinos 5 e 6) serviu como controle. A planta foi secada em estufa a 50°C, moída e misturada à ração comercial moída. O grupo controle recebeu somente ração. Os três grupos receberam a ração em quantidades equivalentes a 2% do peso vivo. Os animais eram mantidos em baias individuais. A ração era administrada pela manhã. Antes da administração era feito exame clínico verificando frequência cardíaca e respiratória, coloração das mucosas e movimentos ruminais. Após o exame clínico os animais eram exercitados por um período de 5 a 10 minutos. Após a ingestão da ração contendo a planta os animais eram soltos em um piquete de pasto nativo por um período de 4 a 6 horas.

Duas vezes por semana foi coletado sangue para determinação dos níveis séricos de aspartato aminotransferase (AST). Optou-se pela determinação dos níveis séricos de AST por ser esta enzima a mais específica para detectar lesões cardíacas em ovinos com fibrose cardíaca causada por plantas na África (Fourie et al. 1989). As amostras de sangue eram colhidas e enviadas a um laboratório de análises clínicas (Laboratório Dr. Leonir Birck LTDA) onde eram analisadas no mesmo dia pela por método cinético enzimático automatizado, utilizando o aparelho Dimension AR (Dade Behring) e kits comerciais da mesma firma.

O Ovino 1, do Grupo 1, foi eutanasiado ao final da administração da planta, aos 30 dias. Os demais animais dos Grupos 1 e 2 foram eutanasiados e necropsiados quando os sinais clínicos sugeriam que a morte poderia ocorrer a qualquer momento. Os ovinos do grupo controle foram eutanasiados e necropsiados 80 dias após o início do experimento. O coração de todos os animais foi cortado transversalmente em fatias para observar alterações no miocárdio. Fragmentos dos órgãos da cavidade abdominal e torácica e sistema nervoso central foram fixados em formol a 10% e processados rotineiramente para exame histológico e corados pelo método de hematoxilina-eosina (HE). Fragmentos do miocárdio foram corados pelo método Tricrômico de Masson. Após fixado, o sistema nervoso central foi cortado transversalmente, coletando-se amostras a nível de córtex parietal, temporal, occipital e frontal, cápsula interna e núcleos da base, tálamo, mesencéfalo a nível dos colículos rostral e caudal, pedúnculos cerebelares, ponte, óbex, cerebelo e medula cervical. Fragmentos da substância branca cerebelar foram fixados em glutaraldeído a 2% e paraformaldeído a 2% em tampão cacodilato (pH 7.4), pós-fixados em tetróxido de ósmio a 1%, em tampão cacodilato 0.4 M (pH 7.4), e incluídos em Epon 812. Cortes semi-finos foram corados com azul de metileno. Cortes ultrafinos foram corados

com citrato de chumbo e acetato de uranila e examinados em microscópio eletrônico de transmissão Zeiss EM 109 a 80 kilovolts.

## RESULTADOS

### Experimento em bovinos

O bovino apresentou arritmia cardíaca a partir do 4º dia de ingestão. No 9º dia apresentou apatia e letargia. A partir do 10º dia apresentou severa depressão, permanecendo muito tempo em decúbito esternal, às vezes com a mandíbula apoiada no solo. Ao ser movimentado exibia incoordenação, tropeçando em obstáculos. Permanecia em estação com os membros abertos e a cabeça baixa. Foi sacrificado 12 dias após o início da administração da planta. Na necropsia não foram observadas alterações significativas. No cérebro havia moderada espongiose da camada profunda da substância cinzenta e da substância branca subcortical. Nas áreas com espongiose, alguns astrócitos apresentavam núcleo grande e vesiculoso e outros mostravam-se reativos com citoplasma marcado. No coração e nos demais órgãos não foram observadas alterações histológicas significativas.

### Experimento em ovinos

Os animais do Grupo 1 apresentaram arritmia a partir do 9º dia de administração da planta, enquanto que os do Grupo 2 mostraram esse sinal clínico aos 12 (Ovino 3) e 18 (Ovino 4) dias de administração. O Ovino 1, eutanasiado ao final da administração da planta, não apresentava outros sinais clínicos, além da arritmia. Os Ovinos 2, 3 e 4 iniciaram a apresentar depressão, relutância em locomover-se e incoordenação, a partir do 52º, 60º e 75º dia do início do experimento, respectivamente. Posteriormente, esses sinais foram se agravando observando-se severa depressão, permanência por longos períodos em decúbito esternal, e relutância em locomover-se. Ao levantarem-se os animais mostravam perda de equilíbrio e dificuldade para manter-se em pé, mantendo a cabeça apoiada na baia. Ao serem movimentados apresentavam incoordenação severa e perda de equilíbrio, seguida de quedas em decúbito lateral, taquipnéia e taquicardia. Nos estágios terminais, os animais apresentaram bradicardia, sendo sacrificados aos 60 (Ovino 2), 70 (Ovino 3) e 80 (Ovino 4) dias do início do experimento. Os ovinos do Grupo 1, principalmente o Ovino 2, que foi sacrificado aos 60 dias, apresentaram aumento dos níveis séricos de AST. Nos ovinos do Grupo 2 o aumento, em relação ao grupo controle, foi mais discreto (Fig. 1).

Na necropsia, o Ovino 1 não apresentou lesões significativas. Nos Ovinos 2, 3 e 4 observou-se hidropericárdio, ascite, hidrotórax

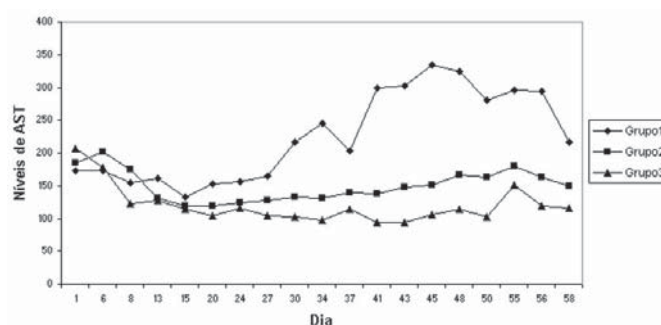
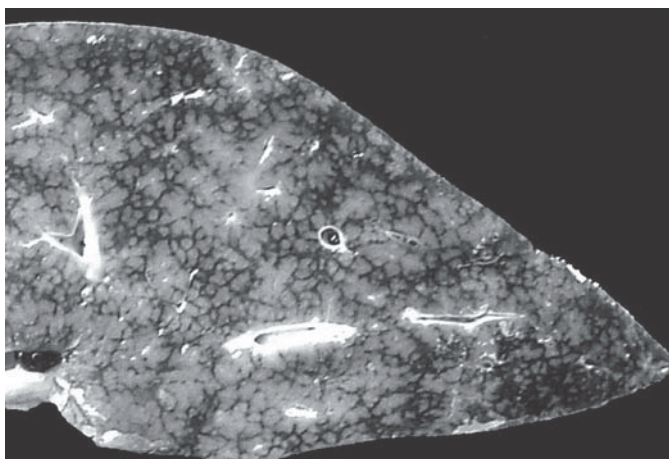
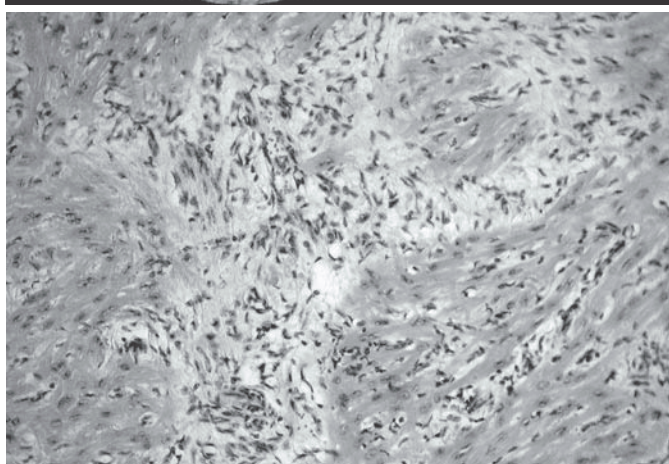


Fig. 1. Média diária dos níveis de AST dos Grupos 1 (6 g/kg/dia), 2 (3 g/kg/dia) e 3 (Controle). Os valores do Grupo 1 após o dia 30 correspondem unicamente ao Ovino 2.



2

Fig. 2. A superfície de corte do fígado está com aspecto de noz-moscada (Ovino3).



4

Fig. 4. Áreas de fibrose no miocárdio, associadas a infiltrado inflamatório mononuclear (Ovino 2). HE, obj. 20.

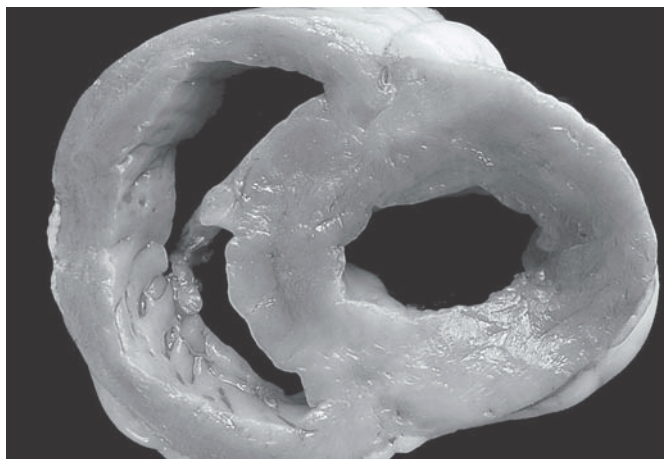



Fig. 3. O miocárdio apresenta áreas esbranquiçadas (Ovino 3).



5

Fig. 5. Separação das fibras musculares cardíacas, com espaços preenchidos por fibroblastos e colágeno (Ovino 2). Tricrômico de Masson, obj. 20.

e acentuação do padrão lobular do fígado, caracterizado por áreas claras entremeadas por áreas de coloração escura (fígado de noz moscada) (Fig. 2). O miocárdio estava endurecido e esbranquiçado, especialmente no septo interventricular e ventrículo esquerdo (Fig. 3).

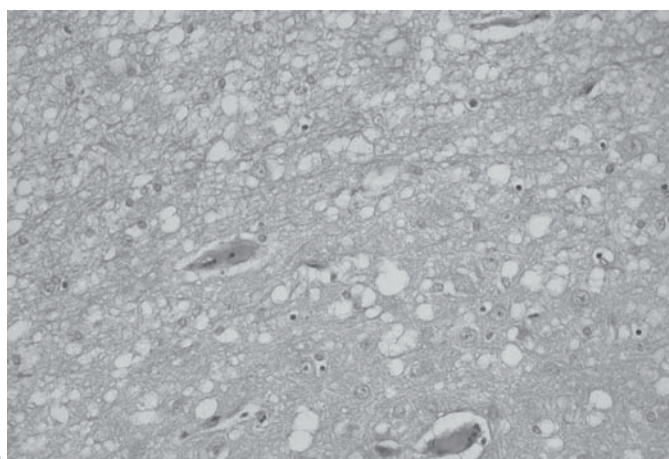
Microscopicamente, o coração dos Ovinos 2, 3 e 4 apresentava áreas multifocais de fibrose, associadas a infiltrado inflamatório mononuclear (Fig 4). Outras áreas exibiam separação entre as fibras e feixes de fibras. Na coloração de Masson evidenciou-se que os espaços entre as fibras e feixes de fibras eram preenchidos por fibroblastos e colágeno (Fig. 5). No encéfalo dos Ovinos 1, 2, 3 e 4 observou-se espongiose da camada profunda do córtex e da substância branca subcortical (Fig. 6), mais acentuada na última. No cerebelo observou-se espongiose da substância branca. Havia, também, espongiose da substância branca da ponte, colículo rostral, colículo caudal e cápsula interna. Na medula cervical havia espongiose moderada da substância branca e discreta da substância cinzenta. Nas áreas com espongiose, alguns astrócitos apresentavam núcleo grande e vesiculoso e outros apresentam citoplasma marcado. A espongiose era discreta no Ovino 1 e moderada a acentuada nos Ovinos 2, 3 e 4. Os Ovinos 2, 3 e 4 apre-

sentaram, também, congestão centrolobular no fígado. Os animais controle (Ovinos 5 e 6) não exibiam alterações clínicas ou patológicas significativas. Na microscopia eletrônica de transmissão da substância branca cerebelar, observaram-se grandes espaços vazios, delimitados por membranas de mielina, que comprimiam as estruturas adjacentes (Fig. 7 e 8). Esses espaços representam acentuado edema intramielínico e correspondem aos vacúolos observados em microscopia ótica. Alguns axônios apresentavam tumefação moderada (Fig. 8).

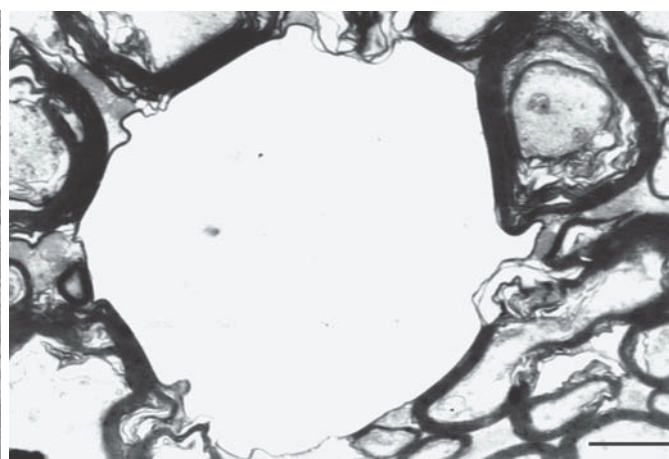
## DISCUSSÃO

No experimento realizado em um bovino foi demonstrada a toxicidade da planta, que causou a forma nervosa da enfermidade, caracterizada, clinicamente, por letargia, depressão e incoordenação. Na histologia do sistema nervoso central foi observada espongiose da camada profunda do córtex e substância branca subcortical. Não foram observadas lesões cardíacas macroscópicas ou histológicas características da intoxicação. Esses achados demonstram que *Tetrapteryx multiglandulosa*, em bovinos, pode causar um quadro exclusivamente nervoso. Um quadro semelhante ocorre na intoxicação por *Ateleia glazioviana* em bovi-

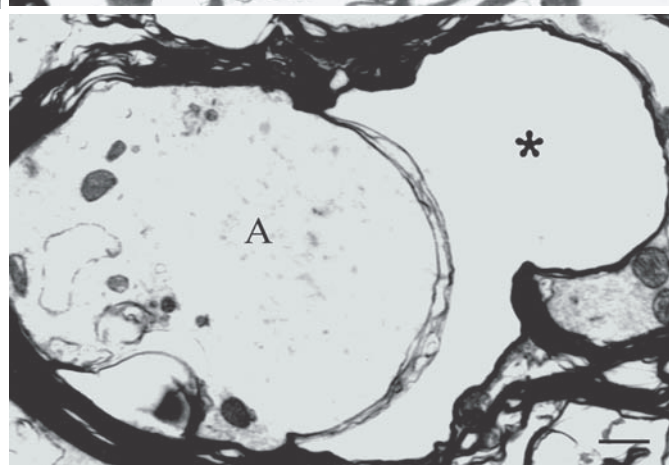




6  
Fig. 6. Espongiose da camada profunda do córtex e da substância branca subcortical do cérebro (Ovino 2). HE, obj 20.



7  
Fig. 7. Edema intramielínico na substância branca do cerebelo, evidenciado por grande espaço delimitado por delicada membrana de mielina, comprimindo as estruturas adjacentes e correspondentes aos vacúolos observados em microscopia ótica (Ovino 2). Barra = 2  $\mu$ m.



8  
Fig 8. Axônio tumefeito na substância branca do cerebelo (A) com bainha de mielina exibindo separação das membranas por edema intramielínico [asterisco] (Ovino 2). Barra = 1  $\mu$ m.

nos, que mostram uma síndrome letárgica quando ingerem altas doses da planta (Gava & Barros 2001, Gava et al. 2001). Lesões e sinais clínicos semelhantes aos observados neste caso foram descritos por Tokarnia et al. (1989) em bovinos que apresentavam sinais clínicos de insuficiência cardíaca. Essas observações sugerem que na intoxicação por *Tetrapteryx* spp, semelhante ao que ocorre na intoxicação por *Ateleia glazioviana*, a planta pode causar diversos quadros clínicos incluindo abortos, insuficiência cardíaca congestiva ou morte súbita (Tokarnia et al. 1989) e um quadro nervoso, que pode ocorrer isoladamente, como o observado neste experimento, ou associado à insuficiência cardíaca.

O experimento em ovinos demonstrou a susceptibilidade desta espécie à intoxicação, causando tanto sinais nervosos quanto insuficiência cardíaca. Esses resultados comprovam a possibilidade de utilizar o ovino como modelo experimental para estudar a intoxicação. Até o momento *Tetrapteryx* spp não foram testadas em animais de laboratório, mas experimentos com *Ateleia glazioviana*, que aparentemente possui um princípio ativo similar, não causaram doença em ratos, camundongos, cobaias e coelhos (Leite et al. 2002).

A intoxicação causada por *Tetrapteryx* spp em bovinos e ovinos é semelhante, em muitos aspectos, à intoxicação causada por diferentes espécies de rubiáceas (*Pachystigma pygmaeum*, *P. thamnus*, *P. latifolium*, *Pavetta harborii*, *P. schumanniana*, *Fadogia monticola* e *F. homblei*) na África (Hunter et al. 1972, Kellerman et al. 1988, Fourie et al. 1989), que causam uma doença conhecida como gousiekte,

caracterizada por fibrose cardíaca com morte súbita ou, com menor frequência, insuficiência cardíaca congestiva. Essas plantas não causam aborto, nem lesões do sistema nervoso central como descrito nas intoxicações por *Tetrapteryx* spp e *A. glazioviana* em bovinos e ovinos (Tokarnia et al. 1989, Gava & Barros 2001, Gava et al. 2001, Stigger et al. 2001). Uma das características da intoxicação por essas Rubiáceas na África é que os sinais clínicos e as lesões cardíacas ocorrem após um período de latência de 4 a 8 semanas após a ingestão da planta (Hurter et al. 1972, Kellerman et al. 1988, Fourie et al. 1989). Esse período de latência não tem sido mencionado nas intoxicações por *Tetrapteryx* spp e *Ateleia glazioviana*. No entanto, se comparamos os sinais e as lesões encontradas no Ovino 1, sacrificado imediatamente após o final da administração da planta, com as do Ovino 2, sacrificado 30 dias após o final da administração, podemos observar que a doença progrediu consideravelmente. O Ovino 1 apresentou somente arritmia cardíaca, não apresentando outros sinais de insuficiência cardíaca nem sinais nervosos. Pelo contrário, o Ovino 2 apresentou severos sinais nervosos e de insuficiência cardíaca e, na necropsia e exame histológico, as lesões cardíacas e do sistema nervoso central eram acentuadas. Um fato semelhante ocorreu no Ovino 4 que recebeu a planta por 60 dias e apresentou sinais clínicos 15 dias após o final da administração da planta. Esses fatos sugerem que, semelhante ao que ocorre nas intoxicações por plantas que causam fibrose cardíaca na África, há um período de latência entre a ingestão da planta e o desenvolvimento das

lesões cardíacas. É provável, portanto, que o bovino utilizado no primeiro experimento apresentasse mais adiante, sinais clínicos e lesões cardíacas mesmo sem ingerir mais planta, caso não tivesse sido sacrificado.

Além disso, os resultados sugerem que o período de latência ocorre, também, para as lesões do sistema nervoso, já que o Ovino 1 não apresentava sinais nervosos e no estudo histológico as lesões do sistema nervoso central eram discretas, enquanto que o Ovino 2 que ingeriu a planta pelo mesmo período, mas foi sacrificado 30 dias após o final da ingestão, apresentava sinais e lesões nervosas acentuadas. Não há informações sobre o princípio ativo de *Tetrapteryx* spp ou *Ateleia glazioviana*, enquanto que nas plantas que causam gousiekte o princípio ativo é uma substância do grupo das polioaminas denominada pavetamina (Fourie et al. 1995) que inibe a síntese protéica, principalmente do coração (Schultz et al. 2004). Essa substância tem algumas características semelhantes ao provável princípio ativo de *Ateleia glazioviana*: é termoestável e não afeta animais de laboratório quando administrada oralmente (Leite et al. 2002).

Neste trabalho para monitorar a evolução do quadro clínico foram determinados os níveis séricos de AST. Segundo Fourie et al. (1989) esta enzima é mais sensível que creatinina quinase (CK) e lactato desidrogenase (LD) para detectar alterações do miocárdio em ovinos afetados por gousiekte. Neste experimento ocorreu elevação nos níveis de AST, principalmente no Ovino 2, a partir dos 30 dias de ingestão da planta, no entanto a elevação observada nos dois animais do Grupo 2 foi discreta, o que sugere que, ao contrário do que acontece em animais intoxicados com plantas que causam fibrose cardíaca na África (Fourie et al. 1989), no caso de intoxicação por *Tetrapteryx multiglandulosa*, esta enzima tem pouco valor para detectar animais na fase pré-clínica.

A espongiose do sistema nervoso central causada por *T. multiglandulosa* em ovinos é semelhante à descrita em bovinos (Tokarnia et al (1989) e a descrita em bovinos e ovinos intoxicados por *Ateleia glazioviana* (Gava & Barros 2001, Gava et al 2001, Stigger et al 2001, Raffi et al 2004a,b). Essa lesão é histologicamente semelhante à observada na encefalopatia hepática, na doença hereditária dos bovinos conhecida como doença da urina do xarope de bordo (Baird et al. 1987) e nas intoxicações por *Helichrysum* spp, *Stypantra glauca* (McAuliffe et al. 1976, Van der Lugt et al. 1996) e closantel (Gill et al. 1999). O estudo da microscopia eletrônica comprovou que a espongiose do sistema nervoso deve-se a edema intramielínico, semelhante ao que ocorre na intoxicação por *A. glazioviana* (Raffi et al. 2004b) e outras intoxicações mencionadas anteriormente (Van der Lugt et al. 1996, Kreutzberg et al. 1997). Nas intoxicações por *Helichrysum* spp, *Stypantra glauca* e closantel (McAuliffe & White 1976, Van der Lugt et al. 1996, Gill et al. 1999) a espongiose da substância branca é reversível, exceto no nervo ótico que apresenta lesões irreversíveis devido à compressão, necrose e fibrose da porção intra-óssea do nervo dentro do canal óptico. No caso das lesões do sistema nervoso central observadas nos ovinos intoxicados por *Tetrapteryx multiglandulosa* neste trabalho, pareceria que a lesão não é reversível e continua progredindo após a ingestão da planta. No entanto, cordeiros nascidos com sinais nervosos, filhos de ovelhas que ingeriram *T. multiglandulosa*, se recuperaram clinicamente, sugerindo, nesse caso, que a lesão do sistema nervoso poderia ser reversível (Gabriela Riet-Correa et al. 2004, dados não publicados).

## REFERÊNCIAS

- Baird J.D., Wojcinski Z.W., Wise A.P. & Godkin A. 1987. Maple syrup urine disease in five Hereford calves in Ontario. *Can.Vet. J.* 28 (8):505-511.
- Fourie N., Erasmus G.L., Schultz R.A. & Prozesky L. 1995. Isolation of the toxin responsible for gousiekte, a plant-induced cardiomyopathy of ruminants in Southern Africa. *Onderstepoort J. Vet. Res.* 62:77-87.
- Fourie N., Schultz R.A., Prozesky L., Kellerman T.S. & Labuschagne L. 1989. Clinical pathological changes in gousiekte, a plant-induced cardiotoxicosis of ruminants. *Onderstepoort J. Vet. Res.* 56:73-80.
- Gava A. & Barros C.S.L. 2001. Field observations of *Ateleia glazioviana* poisoning in cattle in southern Brazil. *Vet. Human Toxicol.* 43:37-41.
- Gava A., Barros C.S.L., Pilati C., Barros S.S. & Mori A.M. 2001. Intoxicação por *Ateleia glazioviana* (Leg. Papilionoideae) em bovinos. *Pesq. Vet. Bras.* 21:49-59.
- Gava D., Reis R.N., Rocha T.S., Pasquale E. & Gava A. 2003. Intoxicação natural por *Ateleia glazioviana* (Leg. Papilionoideae) em ovinos. *Anais XI Encontro Nacional de Patologia Veterinária, Botucatu, SP*, p.60.
- Gill P.A., Cook R.W., Boulton J.G., Kelly W.R., Vanselow B. & Reddacliff L.A. 1999. Optical neuropathy and retinopathy in closantel toxicosis of sheep and goats. *Aust. Vet. J.* 77 (4):259-261.
- Hunter L.R., Naudé T.W., Adelaar T.F., Smit J.D. & Codd L.E. 1972. Ingestion of the plant *Fadogia monticule* Robins as an additional cause of gousiekte in ruminants. *Onderstepoort J. Vet. Res.* 39 (1):71-83.
- Kellerman T.S., Coetzer J.A. & Naudé T.W. 1988. *Plant Poisonings and Mycotoxicoses of Livestock in Southern Africa*. Oxford University Press, Cape Town, p.83-130.
- Kreutzberg G.W., Blakemore W.F. & Graeber M.B. 1997. Cellular pathology of the central nervous system, p.85-140. In: Graham D.I. & Lamos P.L. (ed.) *Greenfield's Neuropathology*. 6th ed. Arnold, London.
- Leite L.G., Riet-Correa F., Medeiros R.M.T., Piacenti A., Aragão M. & Schons S.V. 2002. Susceptibilidade de animais de laboratório à intoxicação por *Ateleia glazioviana* (Leg. Papilionoideae). *Pesq. Vet. Bras.* 22:73-78.
- McAuliffe P.R. & White W.E. 1976. "Woolly everlasting daisy" (*Helichrysum blandoskianum*) toxicity in cattle and sheep. *Aust. Vet. J.* 52:366-368.
- Melo M.M., Vasconcelos A.C., Dantas G.C., Serakides R. & Alzamora Filho F. 2001. Experimental intoxication of pregnant goats with *Tetrapteryx multiglandulosa* A. Juss. (Malpighiaceae). *Arq. Bras. Med. Vet. Zootec.* 53: 58-65.
- Raffi M.B., Barros R.R., Bragança J.F.M., Rech R.R., Oliveira F.N. & Barros C.S.L. 2004a. The pathogenesis of reproductive failure induced in sheep by the ingestion of *Ateleia glazioviana*. *Vet. Human Toxicol.* 46 (5):233-238.
- Raffi M.B., Rech R.R., Sallis E.S.V., Oliveira F.N., Barros S.S. & Barros, C.S.L. 2004b. Chronic cardiomyopathy and cerebral spongy changes in sheep experimentally fed with *Ateleia glazioviana*. *Vet. Human Toxicol.* (Em publicação)
- Schultz R.A., Fourie N., Bode M.L., Basson K.M., Labuschagne L., Snyman L.D. & Prozesky L. 2004. Pavetamine: an inhibitor of protein synthesis in the heart, p.408-411. In: Acamovic T., Stewart C.S. & Pennycott T.W. (ed.) *Poisonous Plants and Related Toxins*. CABI Publishing, Willingford, UK.
- Stigger A.L., Barros C.S.L., Langohr I.M. & Barros S.S. 2001. Intoxicação experimental por *Ateleia glazioviana* (Leg. Papilionoideae) em ovinos. *Pesq. Vet. Bras.* 21:98-108.
- Stoff L., Gava A., Varaschin M.S., Neves D.S., Mondadori A.J. & Scolari L.S. 1994. Aborto em bovinos causado pela ingestão de *Ateleia glazioviana* (Leg. Papilionoideae). *Pesq. Vet. Bras.* 14:15-18.
- Tokarnia C.H., Peixoto P.V., Döbereiner J., Consorte L.B. & Gava A. 1989. *Tetrapteryx* spp (Malpighiaceae), a causa de mortandades em bovinos caracterizadas por alterações cardíacas. *Pesq. Vet. Bras.* 9:23-44.
- Tokarnia C.H., Döbereiner J. & Peixoto P.V. 2000. *Plantas Tóxicas do Brasil*. Editora Helianthus, Rio de Janeiro. 310p.
- Van der Lugt J.J., Olivier J. & Jordaan P. 1996. Status spongiosis, optic neuropathy and retinal degeneration in *Helichrysum argyrosphaerum* poisoning in sheep and a goat. *Vet. Pathol.* 33:495-502.