

**UNIVERSIDADE FEDERAL DO PARÁ
NUCLEO DE CIÊNCIAS AGRÁRIAS E DESENVOLVIMENTO RURAL
EMPRESA BRASILEIRA DE PESQUISA AGROPECUÁRIA -
AMAZÔNIA ORIENTAL
UNIVERSIDADE FEDERAL RURAL DA AMAZÔNIA
PROGRAMA DE PÓS-GRADUAÇÃO EM CIÊNCIA ANIMAL**

VANESSA MONTEIRO DA ROCHA

**PARÂMETROS ELETROCARDIAGRÁFICOS DE FELIDEOS SELVAGENS
DA AMAZÔNIA (*Panthera onca*, *Leopardus pardalis*, *Leopardus wiedii*,
Herpailurus yaguarondi) CRIADOS EM CATIVEIRO NO ESTADO DO
PARÁ, TRANQUILIZADOS COM KETAMINA E CLORIDRATO DE
XILAZINA**

**BELÉM
2009**

VANESSA MONTEIRO DA ROCHA

PARÂMETROS ELETROCARDIGRÁFICOS DE FELIDEOS SELVAGENS DA AMAZÔNIA (*Panthera onca*, *Leopardus pardalis*, *Leopardus wiedii*, *Herpailurus yaguarondi*) CRIADOS EM CATIVEIRO NO ESTADO DO PARÁ, TRANQUILIZADOS COM KETAMINA E CLORIDRATO DE XILAZINA

Dissertação apresentada para obtenção do grau de Mestre em Ciência Animal. Programa de Pós-Graduação em Ciência Animal. Núcleo de Ciências Agrárias e Desenvolvimento Rural. Universidade Federal do Pará. Empresa Brasileira de Pesquisa Agropecuária – Amazônia Oriental. Universidade Federal Rural da Amazônia.

Área de concentração: Sanidade Animal.

Orientadora Prof^a Dr^a Nazaré F. de Souza.

**BELÉM
2009**

VANESSA MONTEIRO DA ROCHA

PARÂMETROS ELETROCARDIGRÁFICOS DE FELÍDEOS SELVAGENS DA AMAZÔNIA (*Panthera onca*, *Leopardus pardalis*, *Leopardus wiedii*, *Herpailurus yaguarondi*) CRIADOS EM CATIVEIRO NO ESTADO DO PARÁ, TRANQUILIZADOS COM KETAMINA E CLORIDRATO DE XILAZINA

Dissertação apresentada para obtenção do grau de Mestre em Ciência Animal. Programa de Pós-Graduação em Ciência Animal. Núcleo de Ciências Agrárias e Desenvolvimento Rural. Universidade Federal do Pará. Empresa Brasileira de Pesquisa Agropecuária – Amazônia Oriental. Universidade Federal Rural da Amazônia.

Área de concentração: Sanidade Animal.

Data da aprovação. Belém/PA 20 / 02 / 2009

Banca Examinadora

Prof^ª. Dr^ª. Nazaré Fonseca de Souza – UFRA

Prof. Dr. Andre M. Conceição Meneses – UFRA

Prof^ª. Dr^ª. Carla C. Guimarães de Moraes – UFPA

Dedico:

A minha filha Rebeca, que é a razão do meu viver.
Aos meus pais pelo apoio incondicional a mim dedicado.

E ao meu esposo Ronaldo Jr., cuja dedicação e
contribuição foram verdadeiramente especiais.

AGRADECIMENTOS

Agradeço em primeiro lugar a Deus por ter me dado a oportunidade de entrar para o mestrado, pois através deste obtive conhecimentos que serão utilizados ao longo de minha vida profissional. Sem Deus eu não sou nada, mas com Ele eu posso todas as coisas através de Jesus Cristo, que me fortalece.

Aos meus pais e irmãos pelo carinho, amor e incentivo que dedicaram ao longo de toda a minha vida.

A minha filha Rebeca de Cássia, que me ensinou o verdadeiro sentido de ser Mãe e ser Mulher.

Ao meu marido Ronaldo Jr. que em todos os momentos se mostrou disposto a me ajudar a concluir o presente estudo. Dando-me força nas horas difíceis, aturando meus momentos de estresse e demonstrando um amor incondicional.

A minha tia Odeise que nos momentos que mais precisei sempre esteve disposta a me ajudar, não medindo esforço, tempo e carinho para estar ao meu lado e ao lado da minha filha.

Aos meus colegas de pós-graduação Mário Mansur e Priscila Kawage, pelas conversas jogadas fora, as descobertas que fizemos, dos tantos risos e momentos que compartilhamos, da angústia das vésperas de apresentação dos trabalhos, enfim, do companheirismo vivido.

A professora Nazaré F. de Souza pela orientação, empenho e dedicação para comigo. Sou imensamente grata a sua amizade, confiança e carinho.

Ao professor André M. C. Meneses que desde o nosso primeiro encontro, sempre se mostrou solícito, participando de forma efetiva na parte prática do trabalho.

A médica veterinária tenente Riehl, que permitiu a realização do eletrocardiograma nos animais do 2º BIS.

Ao Dr. Adhemar Monteiro pela disposição em ceder os felinos de seu criatório para a realização do presente estudo.

Ao IBAMA por autorizar e incentivar o desenvolvimento da pesquisa em felinos selvagens.

Finalmente, agradeço em especial aos felídeos utilizados em nosso experimento, pois eles estão ameaçados de “morte” (extinção) e cabe a nós lutarmos por sua sobrevivência.

RESUMO

Pretendeu-se estabelecer os parâmetros eletrocardiográficos (ECG) para felinos selvagens da Amazônia - *Panthera onca* (onça pintada), *Leopardus pardalis* (jaguatirica), *Leopardus wiedii* (gato-maracajá) e *Herpailurus yaguarondi* (gato-mourisco). Dentre estes felinos, 17 animais pertenciam ao Parque Zoobotânico Dr. Adhemar Monteiro (Capitão Poço/PA) e 2 animais ao 2º Batalhão de Infantaria de Selva (Belém/PA). Embora, o exame eletrocardiográfico não cause dor aos animais, é necessária a realização de contenção química, visto que os animais são perigosos e estressados. Dessa forma, instaurou-se um protocolo de contenção química, visando evitar fugas, estresse excessivo e proteger a integridade física dos animais e do examinador/auxiliares. Antes de serem sedados os animais passaram por jejum alimentar de 24 horas e hídrico de 12 horas. Posteriormente, foram contidos quimicamente, através do uso associativo entre os anestésicos cloridrato de ketamina (10mg/Kg) e cloridrato de xilazina (1mg/Kg), utilizando dardos com auxílio de uma zarabatana ou aplicação intra-muscular após contenção física com puçá. Na realização do eletrocardiograma utilizou-se o mesmo protocolo usado para os animais domésticos. A média de batimentos cardíacos foram os seguintes: 90 bpm para jaguatiricas, 106 bpm gato-maracajá, 166 bpm gato-mourisco e 91 bpm onças pintadas. A maioria das espécies apresentaram ritmo sinusal normal. O eixo elétrico médio variou de 90° a 120°. Os complexos QRS foram predominantemente positivos em DI, DII, DIII e AVF, e negativos em AVR e AVL. As derivações pré-cordiais apresentaram resultados semelhantes aos esperados para o gato doméstico. Os parâmetros observados durante este estudo, correlacionados com os animais domésticos, apresentaram algumas diferenças, que se devem em função das diferenças fisiológicas associadas ao maior tamanho corporal dos felinos selvagens. Este é um estudo pioneiro visando solucionar problemas com relação ao ECG de felinos selvagens da Amazônia. Portanto, investigações mais amplas sobre o mesmo tema são necessárias para estabelecer critérios a respeito de anormalidades nessas espécies, devendo incluir outras drogas anestésicas e relatórios para combinações de características eletrocardiográficas de animais com doença cardíaca e com distúrbios eletrolíticos.

Palavras-chave: *Panthera onca*, *Leopardus pardalis*, *Leopardus wiedii*, *Herpailurus yaguarondi*, eletrocardiograma, ketamina, cloridrato de xilazina.

ABSTRACT

Intended to establish the parameters for electrocardiographic wild cats of the Amazon - *Panthera onca* (jaguar), *Leopardus pardalis* (ocelot), *Leopardus wiedii* (margay) e *Herpailurus yaguarondi* (jaguarundi). Among these cats, 17 animals belonged to the Park Zoo Dr. Adhemar Monteiro (Capitão Poço/PA) and 2 animals to the 2° Batalhão de Infantaria de Selva (Belém/PA). Although the electrocardiographic examination does not cause pain to animals, it is necessary to carry out chemical containment, since the animals are dangerous and stressful. Thus, a protocol was put in place to contain chemicals, to prevent leakage, excessive stress and protect the physical integrity of the animal and the investigator / assistant. Before being sedated, the animals underwent abstinence from food for 24 hours and water for 12 hours. They were anesthetized with ketamine (10 mg/kg) combined with xylazine (1 mg/kg) using darts with the aid of a blowpipe or through syringes and needles. In the implementation of the electrocardiogram using the same protocol used for domestic animals. The mean heart rate were the following: 90 bpm for ocelots, 106 bpm margay, 166 bpm jaguarundi, and 91 bpm jaguar. The most common rhythm detected was normal sinus rhythm. QRS complexes were predominantly positive in leads DI, DII, DIII, and AVF, and negative in AVR and AVL. The parameters observed during this study, described for domestic carnivores were analyzed, and they did not greatly differ from those of large felids, taking into account the greater weight and corporal mass of large felids. This is a pioneering study in order to solve problems related to the ECG of wild cats of the Amazon. Wider investigations on the same subject are necessary to establish criteria for the recognition of abnormalities in these species and should be include other anesthetic drug(s) combinations and reports of electrocardiographic features of animals with cardiac disease and electrolytes disturbances.

Key-words: *Panthera onca*, *Leopardus pardalis*, *Leopardus wiedii*, *Herpailurus yaguarondi*, eletrocardiograma, ketamina, cloridrato de xilazina.

LISTA DE FIGURAS

	Página
Figura 1 – Onça pintada	19
Figura 2 – Jaguatirica	21
Figura 3 – Gato-maracajá	23
Figura 4 – Gato-mourisco	24
Figura 5 – Coração do gato doméstico. Vista auricular esquerda	26
Figura 6 – Componentes do sistema de condução cardíaco	28
Figura 7 – Formação das ondas eletrocardiográficas através dos potenciais de ação	32
Figura 8 – Ciclo elétrico do coração, ilustrando as seqüências de atividades dos átrios e ventrículos	33
Figura 9 – Medidas do papel para ECG	34
Figura 10 – Derivações bipolares DI, DII e DIII	35
Figura 11 – Derivações unipolares aumentadas AVR, AVL e AVF	35
Figura 12 – Derivações pré-cordiais CV ₅ RL, CV ₆ LL, CV ₆ LU e V ₁₀	36
Figura 13 – Posição do animal em decúbito lateral direito	38
Figura 14 – Mensuração eletrocardiográfica	39
Figura 15 – Régua medidora de ECG	40
Figura 16 – Sistema hexaxial em felinos	41
Figura 17 – Mensuração da onda P	43
Figura 18 – Modo de mensurar o intervalo PR	44
Figura 19 – Mensuração do complexo QRS	45
Figura 20 – Como medir o seguimento ST	46
Figura 21 – Medida do intervalo QT	47
Figura 22 – A: laboratório de análises clínicas do Parque Zoobotânico Dr. Adhemar Monteiro. B: vista frontal dos recintos do 2º BIS	62
Figura 23 – A: Zarabatana. B: Dardo utilizado para aplicação do anestésico	64
Figura 24 – A: onça-pintada contida quimicamente com o auxílio de dardo. B: casal de onça-pintada contido simultaneamente	65
Figura 25 – Realização do exame eletrocardiográfico em uma onça pintada	65

LISTA DE GRÁFICOS

	Página
Gráfico 1 – Relação eixo/espécie dos felinos estudados	70
Gráfico 2 – Relação entre espécie/ritmo cardíaco	70
Gráfico 3 – Relação espécie/duração da onda P	71
Gráfico 4 – Relação entre espécie e intervalo P-R	72
Gráfico 5 – Relação entre espécies e duração do complexo QRS	73
Gráfico 6 – Relação entre as espécies e o segmento S-T	74
Gráfico 7 – Relação entre as espécies e a onda T	75

LISTA DE TABELAS

	Página
Tabela 1 – Novo arranjo taxonômico dos felídeos neotropicais pertencentes a fauna brasileira	18
Tabela 2 – Animais utilizados na realização do eletrocardiograma, pertencentes ao Parque Zoobotânico Dr. Adhemar Monteiro – Gavião Real, Capitão Poço, e ao 2º BIS, Belém/PA	63
Tabela 3 – Parâmetros eletrocardiográficos normais para felinos domésticos, onças, tigres e leões	66
Tabela 4 – Descrição individual dos parâmetros da frequência cardíaca dos pequenos felinos silvestres conforme espécie e sexo	68
Tabela 5 – Descrição individual dos parâmetros da frequência cardíaca da <i>Panthera onca</i> de acordo com o sexo	69
Tabela 6 – Descrição individual dos parâmetros eletrocardiográficos (amplitude e duração das deflexões) nas pré-cordiais de <i>L. pardalis</i> e <i>L. wiedii</i>	76
Tabela 7 - Descrição individual dos parâmetros eletrocardiográficos (amplitude e duração das deflexões) nas pré-cordiais de <i>H. yaguarondi</i>	77
Tabela 8 - Descrição individual dos parâmetros eletrocardiográficos (amplitude e duração das deflexões) nas pré-cordiais de <i>P. onca</i>	77

LISTA DE ABREVIATURAS, SIGLAS E SIMBOLOS

ECG	Eletrocardiograma
%	Porcentagem
SA	Sinoatrial
AV	Atrioventricular
FC	Frequência cardíaca
cm	Centímetro
mV	Milivolt
s	Segundo
AVR	Derivação unipolar direita (right)
AVL	Derivação unipolar esquerda (left)
AVF	Derivação unipolar baixa (foot)
bpm	Batimentos por minuto
+	Positivo
-	Negativo
+/-	Bifásico

SUMÁRIO

	Página
1. INTRODUÇÃO	15
2. REVISÃO DA LITERATURA	17
2. 1. ASPECTOS BIOLÓGICOS	17
2. 2. CONSIDERAÇÕES GERAIS	18
2. 2. 1. Onça Pintada (<i>Panthera onca</i>)	18
2. 2. 2. Jaguaritica (<i>Leopardus pardalis</i>)	20
2. 2. 3. Gato-maracajá (<i>Leopardus wiedii</i>)	22
2. 2. 4. Gato-mourisco (<i>Herpailurus yaguarondi</i>)	24
2. 3. ANATOMOFISIOLOGIA DO CORAÇÃO	25
2. 3. 1. Mecanismo de Contração do Músculo Cardíaco	27
2. 3. 2. Sistema de Condução do Coração	27
2. 3. 3. Frequência Cardíaca (FC)	29
2. 3. 4. Propriedades das Células do Nódulo Atrioventricular	30
2. 4. ELETROCARDIOGRAMA (ECG)	31
2. 4. 1. Indicações do ECG	36
2. 4. 2. Limitações do ECG	37
2. 4. 3. Registro do ECG	37
2. 4. 4. Avaliação do ECG	38
2. 4. 5. Frequência Cardíaca	39
2. 4. 6. Eixo Elétrico (EE)	40
2. 4. 7. Ritmo Cardíaco	42
2. 4. 8. Onda P	43
2. 4. 9. Intervalo PR	44
2. 4. 10. Complexo QRS	44

2. 4. 11. Segmento ST	46
2. 4. 12. Intervalo QT	47
2. 4. 13. Onda T	47
2. 4. 14. Pré-cordiais	48
2. 5. ALTERAÇÕES ELETROCARDIOGRÁFICAS	49
2. 5. 1. Aumento Atrial Esquerdo	49
2. 5. 2. Aumento Atrial Direito	49
2. 5. 3. Aumento Biatrial	50
2. 5. 4. Aumento Ventricular Direito	50
2. 5. 5. Aumento Ventricular Esquerdo	51
2. 5. 6. Distúrbio Hidroeletrólítico	51
2. 5. 7. Cardiomegalia	52
2. 5. 8. Arritmias	52
2. 5. 8. 1. Ritmos Normais	53
2. 5. 8. 1. 1. Ritmo Sinusal Normal	53
2. 5. 8. 1. 2. Arritmia Sinusal Normal	53
2. 5. 8. 1. 3. Marcapasso Migratório	54
2. 5. 8. 2. Distúrbios na Formação do Impulso Sinusal	54
2. 5. 8. 2. 1. Bradicardia Sinusal	54
2. 5. 8. 2. 2. Taquicardia Sinusal	55
2. 5. 8. 2. 3. Parada Sinusal	56
2. 5. 8. 3. Distúrbio na Formação do Impulso Supraventricular	56
2. 5. 8. 3. 1. Contração Atrial Prematura	56
2. 5. 8. 3. 2. Vibração Tremular (“Flutter”) Atrial	57
2. 5. 8. 4. Distúrbio de Condução do Impulso	57
2. 5. 8. 4. 1. Bloqueio Atrioventricular de 1º Grau	57
2. 5. 8. 4. 2. Bloqueio Atrioventricular de 2º Grau	58
2. 5. 8. 4. 3. Bloqueio Atrioventricular de 3º Grau	58
2. 5. 8. 4. 5. Bloqueio de Ramo Direito	59

2. 5. 8. 4. 6. Bloqueio de Ramo Esquerdo	59
2. 5. 8. 5. Distúrbio na Formação do Impulso Ventricular	60
2. 5. 8. 5. 1. Contração Ventricular Prematura	60
2. 5. 8. 5. 2. Fibrilação Ventricular	60
3. MATERIAL E MÉTODOS	62
3. 1. ANIMAIS SELECIONADOS E LOCAL DE ESTUDO	62
3. 2. CONTENÇÃO E PREPARAÇÃO PARA OS EXAMES	64
3. 3. ANÁLISE ESTATÍSTICA	67
4. RESULTADOS	68
4. 1. FREQUÊNCIA CARDÍACA	68
4. 2. EIXO ELÉTRICO	69
4. 3. RITMO CARDÍACO	70
4. 4. ONDA P	71
4. 5. INTERVALO P-R	72
4. 6. COMPLEXO QRS	73
4. 7. SEGMENTO S-T	74
4. 8. ONDA T	74
4. 9. INTERVALO Q-T	75
4. 10. PRÉ-CORDIAIS	76
5. DISCUSSÃO	79
6. CONCLUSÕES	85
REFERÊNCIAS	86

1. INTRODUÇÃO

Os felídeos selvagens pertencem a um dos grupos de mamíferos apreciados pelo homem, seja por sua beleza majestosa, seja pelo respeito imposto pela imponência dos grandes felinos como os maiores predadores terrestres (CUBAS; RAMOS; DIAS, 2007). Esses possuem uma ampla e natural distribuição geográfica por quase todos os biótopos do planeta, com exceção da Austrália, Antártica e diversas ilhas Oceânicas (WOZENCRAFT, 1993).

Na região neotropical, que compreende a América do Sul, a América Central e as planícies tropicais do México, há 10 espécies de felinos selvagens, como por exemplo: jaguatirica (*Leopardus pardalis*), gato-maracajá (*Leopardus wiedii*), onça pintada (*Panthera onca*), dentre outros (OLIVEIRA, 1994).

Todos os membros desta família apresentam morfologia, fisiologia e comportamentos adaptados ao longo de sua história como predador e todos ocupam o topo da cadeia ecológica no ecossistema a que pertencem. Em parte, como consequência destas características, estes felinos muitas vezes tem entrado em conflito com o interesse dos seres humanos, e em muitos casos são deliberadamente caçados como esporte, como fins lucrativos e por outras razões (FOWLER; CUBAS, 2001).

Além disso, sofrem com a destruição e a fragmentação do seu habitat em consequência do desenvolvimento agrícola e pecuário, da exploração da madeira e mineração, das construções de represas e hidrelétricas, e com o tráfico ilegal (NOWELL; JACKSON, 1996).

O resultado dessa interação é a diminuição no número de muitas espécies e praticamente todas estão ameaçadas de extinção (OLIVEIRA, 1994).

Essas ações antrópicas servem de entraves para a sobrevivência das espécies por levarem ao isolamento dessas populações e, conseqüentemente, à diminuição da sua variabilidade genética (CUBAS; RAMOS; DIAS, 2007). Nessas populações de áreas naturais que, por diversas causas, se tornaram muito pequenas e localizadas, processos mórbidos que seriam considerados normais em outras circunstâncias podem ter graves conseqüências (SILVA, 2005).

Em virtude dos fatos, ultimamente pode-se dizer que há uma preocupação ecológica por parte das organizações ambientais, havendo inclusive pressão internacional, do governo e da

sociedade em relação a demanda por uma maior qualidade ambiental, o que tem levado empresas e órgãos a buscarem respostas para estas exigências, estabelecendo padrões de produção, condizentes com a proposta de um desenvolvimento sustentável. Desta maneira, o desenvolvimento de pesquisas voltadas para a conservação e manejo de animais silvestres da Amazônia, são de suma importância para a manutenção do equilíbrio do ecossistema brasileiro, visto que o Brasil tem uma das biodiversidades mais ricas do planeta.

Dentre os animais silvestres mais pesquisados, destacam-se os felídeos, tanto em vida livre quanto em cativeiro, subsidiando assim importantes programas de conservação. Essas estratégias conservacionistas objetivam aumentar as possibilidades de sobrevivência das espécies ameaçadas (CUBAS; RAMOS; DIAS, 2007).

Outras estratégias incluem a preservação e a reconstituição do habitat para garantir a preservação das espécies em vida livre, a manutenção de uma população em cativeiro viável em seus aspectos clínicos, sanitários, reprodutivos e genéticos (CUNAS; RAMOS; DIAS, 2007).

Com relação ao estudo do aspecto clínico dos felinos selvagens, pode-se aplicar como exame auxiliar o eletrocardiograma (ECG), que é um registro gráfico dos potenciais elétricos produzidos pelo músculo cardíaco durante diferentes fases do ciclo cardíaco. As variações de voltagens são produzidas pela despolarização e repolarização de células musculares individuais e, cada parte do ECG, portanto, resulta de uma área anatômica ou fisiológica do coração (TILLEY; BURTNICK, 2004).

Na presente pesquisa, pretendeu-se estabelecer o traçado eletrocardiográfico e possíveis alterações cardíacas que possam ser detectadas através do ECG em felinos selvagens da Amazônia das seguintes espécies: *Panthera onca* (onça pintada), *Leopardus pardalis* (jagatirica), *Leopardus wiedii* (gato-maracajá) e *Herpailurus yaguarondi* (gato-mourisco), que possam servir de referência para futuros estudos voltados para a conservação e manejo destas espécies.

2. REVISÃO DA LITERATURA

2. 1. ASPECTOS BIOLÓGICOS

Os felinos neotropicais são representados por espécies que ocorrem nas Américas, entre o México e a Argentina, com exceção da suçuarana (*Puma concolor*), da jaguatirica e do gato-mourisco, que também são encontrados nos Estados Unidos e Canadá (OLIVEIRA, 1994).

A taxonomia deste grupo de animais sofreu muitas modificações ao longo do tempo, com isso diversos arranjos taxonômicos e agrupamentos filogenéticos foram propostos para a família felidae (OLIVEIRA; CASSARO, 2005). No entanto, a organização taxonômica mais adotada é proposta por Wozencraft, e é a que será aqui utilizada (WILSON; REEDER, 2005).

A família felidae é dividida em duas subfamílias (Felinae e Pantherinae), 13 gêneros e 36 espécies, sendo que, dessas, dez são neotropicais e oito ocorrem naturalmente no território brasileiro (ADANIA et al., 2005). As espécies neotropicais são divididas em três linhagens: jaguatirica, puma e pantera. As relações filogenéticas entre as espécies das linhagens puma e pantera são claras, todavia, entre as espécies que compõem a linhagem da jaguatirica, as relações ainda não estão bem definidas, pois o arranjo taxonômico sofreu algumas modificações de acordo com o método utilizado para estimar as distâncias genéticas (CUBAS; RAMOS; DIAS, 2007).

Sendo assim, o arranjo taxonômico proposto para os felinos neotropicais que fazem parte da fauna brasileira, está organizado na Tabela 1 (WILSON; REEDER, 2005).

Tabela 1 – Novo arranjo taxonômico dos felídeos neotropicais pertencentes a fauna brasileira.

GÊNERO	ESPÉCIE	NOME POPULAR
<i>Leopardus</i>	<i>Leopardus pardalis</i>	Jaguaritica
	<i>L. wiedii</i>	Gato-maracajá
	<i>L. tigrinus</i>	Gato-do-mato-pequeno
	<i>L. geoffroyi</i>	Gato-do-mato-grande
	<i>L. colocolo</i>	Gato-palheiro
<i>Puma</i>	<i>Puma yagouaroundi</i>	Gato-mourisco
	<i>P. concolor</i>	Suçuarana
<i>Panthera</i>	<i>Panthera onca</i>	Onça pintada

Fonte: WILSON; REEDER, 2005.

2. 2. CONSIDERAÇÕES GERAIS

2. 2. 1. Onça Pintada (*Panthera onca*)

A *Panthera onca* (Figura 1) é o maior felino predador terrestre do hemisfério oeste, encontrado somente no Novo Mundo (WCS, 2002). Historicamente eram encontrados desde o sudoeste dos Estados Unidos até o sul da Argentina. Atualmente, é encontrada nas planícies costeiras do México até o norte da Argentina, o que representa uma redução de 50% na sua área de ocupação desde o início do século XX (JUNIOR; GIOSO; DOMINGUES-FALQUEIRO, 2007).



Figura 1 – Onça pintada.
Fonte: MORAES, 2008*.

A onça pintada apresenta a seguinte classificação taxonômica: reino “Animalia”, filo “Chordata”, classe “Mammalia”, ordem “Carnívora”, família “Felidae” e gênero “*Panthera*” (CICCO, 2008).

A onça pintada se parece muito, à primeira vista, com o leopardo. Um exame mais detalhado mostra, contudo, que seu padrão de pêlo apresenta diferenças significativas. Enquanto o leopardo apresenta rosetas menores e em menor quantidade, as manchas da onça são mais dispersas e desenham uma roseta maior, algumas delas com pontos pretos no meio. O interior dessas manchas é de um dourado/amarelo mais escuro que o restante da pelagem (CUBAS; RAMOS; DIAS, 2007).

Existem também alguns indivíduos melânicos, as chamadas onças pretas. Elas não pertencem à outra espécie, e suas manchas ainda são facilmente reconhecíveis na pelagem escura, trata-se apenas de uma mutação genética na qual os indivíduos produzem mais melanina do que o normal, o que provoca um maior escurecimento da pelagem desses animais (RODRIGUES; AURICCHIO, 1994).

Sendo o maior mamífero carnívoro do Brasil, necessita de pelo menos 2kg de alimento por dia, o que determina a ocupação de um território de 25 a 80km² por indivíduo, o que possibilita a captura de uma variedade de presas. A onça seleciona naturalmente as presas mais

*Médica Veterinária, Profª Drª da UFPA.

fáceis de serem abatidas, em geral indivíduos inexperientes, doentes ou mais velhos, o que pode resultar como benefício para a própria população de presas (CICCO, 2008).

Habita florestas úmidas às margens de rios e ambientes campestres desde a Amazônia e Pantanal até os Pampas Gaúchos. A onça pintada possui hábitos noturnos e é solitária. Excelente caçadora e nadadora, suas presas preferidas são capivaras, veados, catetos, pacas e até peixes. Pode também caçar macacos e aves e, ocasionalmente atacam e devoram grandes serpentes (GARLA; SETZ; GOBBI, 2001).

As onças pintadas são solitárias e só buscam a companhia de um par durante a época de acasalamento. A gestação dura em média 100 dias e até quatro filhotes podem ser gerados. Normalmente, o macho separa-se da fêmea antes dos filhotes nascerem. As crias nascem de olhos fechados, abrindo-os somente ao final de duas semanas, pesam em média 700 a 900g e só depois de dois meses saem da toca. Quando atingem de 1,5 a 2 anos, separam-se da reprodutora. Os machos atingem a maturidade sexual em torno dos três anos, enquanto as fêmeas alcançam com dois anos. Em cativeiro, as onças pintadas vivem até 20 anos e pesam em média 158kg em vida, mas em vida livre esta expectativa de vida cai pela metade (IRIARTE et al., 1990).

A caça pela pele, a destruição de seus habitats, o isolamento populacional e perseguição e envenenamento por parte de pecuaristas têm contribuído para o declínio do número de onças em toda a América. Deve-se destacar, que a onça pintada extingui-se nos Estados Unidos em 1986, tendo sido avistada pela última vez no Arizona (CICCO, 2008).

A onça pintada é considerada uma espécie ameaçada de extinção e faz parte da lista oficial, juntamente com as demais espécies de felinos selvagens que ocorrem no Brasil. Mas já existem reservas onde é protegida, como por exemplo, na foz do Iguaçu (IBAMA, 2008).

2. 2. 2. Jaguatirica (*Leopardus pardalis*)

Todas as espécies pertencentes ao gênero *Leopardus* constam na Lista Nacional das Espécies da fauna Brasileira Ameaçadas de Extinção, gerada pelo IBAMA (2008), na categoria de ameaça vulnerável. Dentre estes felídeos está a jaguatirica, um felídeo não doméstico de hábito solitário e atividade predominantemente noturna (OLIVEIRA; CASSARO, 2005).

O *L. pardalis* apresenta a seguinte classificação taxonômica: reino “Animalia”, filo “Chordata”, classe “Mammalia”, ordem “Carnívora”, família “Felidae” e gênero “*Leopardus*” (CICCO, 2008).

Esta espécie apresenta porte médio e é considerada a maior do grupo dos pequenos felídeos neotropicais. Seu peso corporal médio varia entre 7 e 16 kg, o comprimento máximo de seu corpo é de um metro e a altura de cernelha varia de 40 a 50 cm (CICCO, 2008).

A jaguatirica (Figura 2) apresenta pelagem curta e marcada com rosetas (ocelos) que tendem a se unir na lateral do corpo, formando listras horizontais e correndo em cadeias paralelas, o que em alguns indivíduos pode ser pouco distinguível. O pêlo na região da nuca cresce ao contrário daquele do resto do corpo, em direção cranial e não caudal (EMMONS, 1987). As marcas de um lado do animal são diferentes do outro lado e possibilitam a individualização de animais (TROLLE; KERY, 2003), já o ventre é claro, com pintas negras, e a cauda curta, com anéis pretos (OLIVEIRA; CASSARO, 2005).



Figura 2 – Jaguatirica

Fonte: PESSOAL

Seu habitat natural vai desde a Costa Rica na América Central até o sul da Argentina, com exceção do Chile, além do sudoeste do Texas (EUA) até porções do México (NOWELL; JACKSON, 1996).

A jaguatirica por ocupar uma vasta região, se adapta a vários tipos de vegetação, como cerrados, caatingas, pantanal, pampas, florestas tropicais, subtropicais e matas ciliares, podendo ainda habitar matas primárias e secundárias, mas apresenta preferência por áreas de vegetação densa (REDFORD; EISENBERG, 1992).

O território dos machos é muitas vezes maior do que o das fêmeas, sendo exclusivo para cada macho (RODRIGUES; AURICCHIO, 1994). Essa espécie é uma exímia escaladora e caça tanto em árvores como no chão, onde são muito ágeis, e se alimentam de pequenos mamíferos, aves, répteis e anfíbios (CICCO, 2008).

A idade de procriação mínima para fêmeas é de 18 meses, ficando reprodutiva até os 13 anos. Machos amadurecem sexualmente, aproximadamente, aos 15 anos de idade. O período de gestação varia entre 70 e 75 dias, a fêmea normalmente tem de um a dois filhotes e estes pesam ao nascer em média 90g, o seu desmame ocorre entre oito e 10 semanas, o crescimento é lento, e o seu tempo de vida é de 20 anos (MOREIRA, 2001).

Em 2005, um estudo revelou que a população em cativeiro de jaguatirica era de aproximadamente 219 animais e sua situação necessita de atenção; em 34 anos de história da jaguatirica em cativeiro, a taxa média de crescimento da população foi de 17%; no entanto, a taxa média dos últimos 10 anos foi de apenas 3%. Destes animais, 66% têm mais de 10 anos e isso significa um grupo de idade com baixo potencial reprodutivo. Somente 36% do total da população nasceram em cativeiro e, desses, apenas 10% (oito animais) representam a terceira geração e 57% representam a primeira geração (CUBAS; RAMOS; DIAS, 2007).

2. 2. 3. Gato-maracajá (*Leopardus wiedii*)

O gato-maracajá (Figura 3) está filogeneticamente mais próxima da jaguatirica, sendo grupo irmão dessa e apresenta padrões de distribuição fitogeográfica semelhantes (ELZIRIK et al., 1998). No entanto, é uma espécie de menor porte e com diferenças marcantes, como olhos

bem grandes e protuberantes, focinho saliente, patas grandes e cauda bastante comprida, representando cerca de 70% do comprimento do corpo. O peso corporal varia entre 3 a 5kg, seu comprimento da cabeça até a cauda é de 1m em média e a coloração da sua pelagem varia entre o amarelo-cinza e o castanho-ocre, com diversas tonalidades intermediárias (CUBAS; RAMOS; DIAS, 2007).



Figura 3 – Gato-maracajá.

Fonte: www.flickr.com

O gato-maracajá é um verdadeiro acrobata, capaz de subir nas árvores com grande agilidade e rapidez. Essas acrobacias são facilitadas pela conformação especial de suas patas: os pés podem girar 180° sobre si mesmo, o que permite a ele descer dos troncos com a cabeça voltada para baixo, enquanto os seus semelhantes são obrigados a se deixar deslizar, com a cabeça para o alto, arranhando a casca da árvore. Ele consegue também jogar-se no ar e se agarrar a um galho com uma das patas (CICCO, 2008).

Os hábitos são solitários e quase exclusivamente noturnos e, durante o dia costumam descansar nos galhos das árvores. A área de vida conhecida para dois indivíduos foi de 10 a 15,9 km². O peso médio de suas presas na natureza é de 220g e fazem parte de sua dieta alimentar pequenos roedores e principalmente de aves (CUBAS; RAMOS; DIAS, 2007).

Os gatos-maracajás estão espalhados por todas as florestas tropicais da América Central e América do Sul, sendo encontrados também na costa do Pacífico (CICCO, 2008).

Eles não se adaptam bem aos distúrbios de habitat provocados pelo homem e, mesmo sendo considerada espécie ameaçada e inclusa na lista de animais ameaçados de extinção do Brasil pouco se sabe sobre ela, havendo disponibilidade de informações anedóticas e pontuais na

América Latina. Possui poucos estudos desenvolvidos sobre sua ecologia e comportamento *in-situ*, com apenas três trabalhos desenvolvidos no México, com enfoque sobre a ecologia e comportamento da espécie (RINALDI, 2007).

2. 2. 4. Gato-mourisco (*Herpailurus yaguarondi*)

O gato-mourisco também é conhecido popularmente como jaguarundi. Sua distribuição geográfica vai desde os Estados Unidos até o norte da Argentina e, é o único pequeno felino classificado na linhagem dos pumas (JHONSON; O'BRIEN, 1997).

Diferente dos demais felinos sul-americanos, o gato-mourisco (Figura 4) não é pintado, sua pelagem é curta, cerrada e de cor castanho-acinzentado, vermelho-amarelado ou amarronzado-negro e, todas essas pelagens podem ocorrer na mesma ninhada. É uma espécie de porte pequeno-médio, de cabeça pequena, alongada e achatada; e orelhas pequenas e bem arredondadas (OLIVEIRA, 1994). Este gato apresenta patas relativamente curtas em relação ao corpo e a cauda é longa, seu comprimento varia entre 55 a 77cm, sua cauda mede em média 44 cm e seu peso é em média 5,2 kg (OLIVEIRA; CASSARO, 2005).



Figura 4 – Gato-mourisco

Fonte: www.saudeanimal.com.br

A espécie apresenta hábito solitário e terrestre, sendo mais ativo durante o dia. Dorme em tocas de árvores, em galhos altos ou no meio de vegetação densa. Tem o hábito de viver em

bordas de banhados, beira de rios ou de lagos, sendo também encontrado em lugares secos, com vegetação aberta (GUGGISBERG, 1995). Alimenta-se de todo tipo de animal, desde que seja menor que ele, mas principalmente aves e roedores (REDFORD; EISENBERG, 1992).

2. 3. ANATOMOFISIOLOGIA DO CORAÇÃO

Alterações nos mecanismos de transporte do sistema circulatório são freqüentemente encontrados nos animais. Considerando que qualquer comprometimento no sistema circulatório ocasiona inevitavelmente disfunção significativa com perda de saúde, o entendimento prático da função e da disfunção cardiovascular é vital para a clínica veterinária (CUNNINGHAM, 1996).

A fisiologia cardíaca do gato doméstico pode ser utilizada também como modelo para os demais membros da família felidae (CUBAS, RAMOS, DIAS, 2007). O coração em diástole é ovóide e o ápice é rombudo e arredondado. Seu maior eixo é muito oblíquo. Desta forma, a base direciona-se principalmente no sentido da abertura torácica cranial e das vértebras torácicas e é oposta à parte ventral da terceira costela. O ápice é localizado no lado esquerdo, no 6º espaço intercondral ou 7ª cartilagem costal e está em íntima relação com a parte esternal do diafragma (GHOSHAL, 1986).

O coração apresenta duas faces, duas bordas, a base, o ápice e os sulcos (Figura 5) (FOUST; GETTY, 1996).

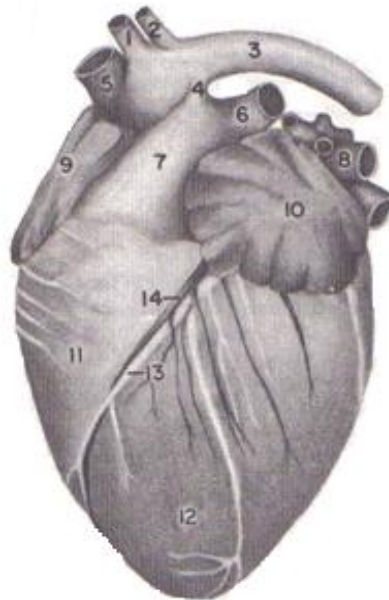


Figura 5 – Coração do gato doméstico. Vista auricular esquerda.

Legenda: 1. Tronco braquicefálico; 2. artéria subclávia esquerda; 3. aorta; 4. ligamento arterioso; 5. veia cava cranial; 6. artéria pulmonar esquerda; 7. tronco pulmonar; 8. veias pulmonares; 9. aurícula direita; 10. aurícula esquerda; 11. ventrículo direito; 12. ventrículo esquerdo; 13. ramo interventricular paraconal; 14. veia magna.

Fonte: GETTY, 2001.

A face auricular direciona-se crânio ventralmente, sendo relacionada ao esterno e partes ventrais adjacentes das costelas. A face atrial situa-se caudalmente em confronto com o diafragma. As bordas são as ventriculares direita, que é pouco definida e, a esquerda, que é pequena, estendendo-se do cone arterial até o ápice entre as duas faces do lado esquerdo. Os sulcos são os interventriculares paraconal e subsinuoso, que separam internamente os ventrículos em direito e esquerdo, e o sulco coronário, que demarca externamente os átrios dos ventrículos (GHOSHAL, 1986).

Os felídeos apresentam o coração dividido em quatro câmaras, com duas aurículas e dois ventrículos de paredes musculares grossas. Há presença de septos inter-atriais e interventriculares completos, com separação do sangue venoso e arterial. O átrio direito está separado do ventrículo direito pela válvula tricúspide, enquanto o átrio esquerdo está separado do ventrículo esquerdo pela válvula bicúspide ou mitral (FOWLER, 1986).

2. 3. 1. Mecanismo de Contração do Músculo Cardíaco

As células do músculo cardíaco são eletricamente ligadas uma às outras. Quando um potencial de ação se inicia em uma única célula muscular cardíaca, ele é propagado ao longo da célula. Então, em um ponto de contato especializado com células vizinhas, uma corrente iônica passa a junção e inicia o potencial de ação na célula vizinha. Como o potencial de ação cardíaco se espalha de célula para célula através do tecido cardíaco, as células cardíacas vizinhas se contraem em sincronia, como uma unidade, e então todas relaxam. A esse respeito, o tecido muscular cardíaco comporta-se como se fosse uma única célula, ou seja, é tido como formador de um “sincício funcional” (CUNNINGHAM, 1996).

A maioria das células cardíacas tem a propriedade de permanecer estável em um potencial de repouso da membrana, elas nunca formam um potencial de ação por si próprias. Entretanto, poucas células musculares cardíacas especializadas têm a propriedade de despolarizar espontaneamente em direção ao limiar para a formação de potenciais de ação. Quando qualquer uma dessas células especializadas atinge o limiar e forma um potencial de ação, o resultado é o batimento do coração. As células cardíacas que se despolarizam espontaneamente ao atingir o limiar são denominadas “células marcapasso”, porque iniciam os batimentos cardíacos e, portanto, determinam a frequência do coração (CUNNINGHAM, 1996).

2. 3. 2. Sistema de Condução do Coração

No coração normal, as células marcapasso que se despolarizam mais rapidamente no limiar do potencial de ação, estão localizadas no nódulo sinoatrial (SA). O nódulo SA está na parede atrial direita, no ponto onde a veia cava penetra no átrio direito (GETTY, 2001).

O coração apresenta impulsos elétricos que são transmitidos através destas células marcapasso na seguinte seqüência: cada batimento cardíaco normal é iniciado por um potencial de ação que surge de forma espontânea em uma das células do nódulo SA; uma vez formado, o potencial de ação rapidamente se espalha, de célula para célula através dos átrios direito e

esquerdo por vias de condução interatrial e intermodal, depois através de uma via especial de células musculares cardíacas que se localizam entre os átrios e ventrículos, que consiste no nódulo atrioventricular (AV) e no feixe de His, posteriormente o impulso continua através dos ramos do feixe direito e esquerdo e por fim, pelas fibras de Purkinje (Figura 6) (TILLEY; BURTNICK, 2004).

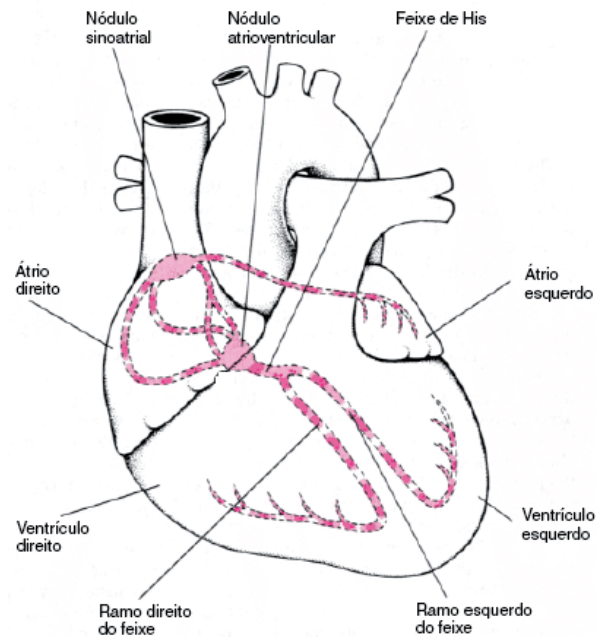


Figura 6 – Componentes do sistema de condução cardíaco.

Fonte: LAWRENCE et al., 2007.

Além disso, o coração apresenta um complexo de despolarização (contração do músculo cardíaco em resposta a um estímulo elétrico, ocorrendo quando os eletrólitos se movem através da membrana celular – bomba de sódio/potássio) e repolarização (o relaxamento da musculatura cardíaca ocorre quando os eletrólitos retornam através da membrana celular deixando a célula pronta para o próximo impulso elétrico) (TILLEY; BURTNICK, 2004).

Quando os canais de sódio (Na^+) se fecham (no pico do potencial de ação), eles se tornam inativos. Enquanto estes canais de Na^+ estão inativos, a célula é refratária (resistente) à formação de um potencial de ação. O tempo após um potencial de ação não poder ser iniciado é denominado “período refratário”. Como a inativação de Na^+ dura até o potencial de membrana retornar ao nível de repouso, o período refratário dura o mesmo intervalo do potencial de ação. A importância de um longo período refratário numa célula muscular cardíaca é que ele garante um

período de relaxamento (e novo enchimento do coração) entre as contrações cardíacas (CUNNINGHAM, 1996).

Os canais de potássio (K^+) também participam da despolarização espontânea das células marcapasso. Ao término de um potencial de ação, a permeabilidade ao K^+ nas células marcapasso é bastante alta, porque a maioria dos canais de K^+ está aberto; posteriormente começam a se fechar e então a permeabilidade ao K^+ diminui. Os canais de cálcio (Ca^{++}) também dão pequena contribuição no potencial do marcapasso, pois um pouco antes da célula marcapasso atingir o limiar, os canais lentos de Ca^{++} começam a se abrir e a permeabilidade a ele aumenta. O resultado da entrada de Ca^{++} na célula é o aceleração no alcance do limiar. Então, o potencial de marcapasso é proporcionado pela abertura de canais de Na^+ , fechamento dos canais de K^+ e posteriormente a abertura de canais de Ca^{++} (CUNNINGHAM, 1996).

2. 3. 3. Frequência Cardíaca (FC)

A acetilcolina retarda a despolarização espontânea das células marcapasso ativando receptores colinérgicos muscarínicos nas membranas celulares; estes então promovem uma queda na velocidade do fluxo iônico através dos canais de íons que são responsáveis pela despolarização espontânea das células marcapasso. A acetilcolina faz com que as células marcapasso demorem a atingir o limiar, de modo que há longo intervalo entre as batidas do coração. Isto é, a frequência cardíaca fica mais lenta até um patamar intrínseco ou espontâneo (BERNE; LEVY, 1992).

Já a noradrenalina tem efeito oposto, ela acelera as trocas dos canais iônicos que são responsáveis pela despolarização espontânea de células marcapasso. A noradrenalina exerce seu efeito ativando receptores β -adrenérgicos na membrana das células marcapasso. Como a célula marcapasso atinge o limiar mais rapidamente na presença de noradrenalina há um intervalo de tempo menor entre os batimentos. A FC é elevada acima do seu nível intrínseco ou espontâneo (KATZ, 1992).

Os neurônios parassimpáticos liberam acetilcolina nas células do nódulo SA, de modo que a atividade parassimpática diminui a FC. Os neurônios simpáticos liberam noradrenalina nas

células do nóculo SA, e assim a atividade nervosa simpática aumenta a FC. Na ausência tanto de noradrenalina como de acetilcolina, o coração bate numa frequência intrínseca (GILES, 1998).

Normalmente, os sistemas simpáticos e parassimpáticos são parcialmente ativados quando a FC está entre 90 e 175 batimentos por minuto, com a atividade parassimpática predominantemente na parte inferior e atividade simpática na parte superior da faixa de variação. Quando as atividades simpáticas e parassimpáticas são iguais, seus efeitos se cancelam mutuamente e a FC fica em seu nível intrínseco ou espontâneo (BERNE; LEVY, 1992).

2. 3. 4. Propriedades das Células do Nóculo Atrioventricular

Assim como nas células do nóculo sinoatrial, as células do nóculo atrioventricular normalmente possuem atividade de marcapasso e potenciais de ação lentos, e em certas condições anormais, a função de marcapasso do nóculo atrioventricular é fundamental à sobrevivência, como por exemplo, se o nóculo SA estiver lesado e não puder despolarizar-se no limiar, as células marcapasso do nóculo AV continuam a se despolarizar espontaneamente no limiar e iniciam um potencial de ação cardíaco. Se não fosse por essa função de marcapasso auxiliar das células do nóculo AV, o coração com o nóculo SA lesado não poderia realmente bater (KATZ, 1992).

Outra propriedade importante das células do nóculo AV é que elas possuem períodos refratários maiores do que células atriais normais. O período refratário longo das células do nóculo AV ajuda a proteger os ventrículos de estimulação e contração com frequências rápidas demais para um bombeamento eficiente, ou seja, uma vez que o potencial de ação normal tenha atingido o ventrículo, este fica protegido do retorno da estimulação e da reativação do átrio pelo estado refratário prolongado das células do nóculo AV (GILES, 1998).

2. 4. ELETROCARDIOGRAMA (ECG)

Os primeiros estudos sobre a fisiologia cardíaca datam do início do século XVII por William Harvey, mas só em 1887 Augusto Waller registrou pela primeira vez o potencial elétrico cardíaco a partir da superfície corpórea, sendo o primeiro a usar o termo eletrocardiograma. Posteriormente, outros estudiosos como Einthoven e Nürr desenvolveram novos aparelhos para registro da atividade elétrica cardíaca e conceitos sobre eletrocardiografia, passando a ser utilizado como auxílio no diagnóstico de patologias. Em 1949, Lanek efetivou um estudo sistemático dos registros em cães saudáveis e doentes, introduzindo um sistema de derivações pré-cordiais (WOLF; CAMACHO; SOUZA, 2000).

Eletrocardiografia é o registro de campos elétricos gerados pelo coração a partir da superfície corpórea. Ondas específicas representam estágios de despolarização e repolarização do miocárdio, que serão detectadas pelo eletrocardiógrafo. Este aparelho é um equipamento projetado para mensurar as diferenças de potencial elétrico entre dois eletrodos situados sobre a pele, registrando-os em um papel específico. O traçado obtido recebe o nome de ECG e é um teste diagnóstico valioso em Medicina Veterinária e de obtenção relativamente fácil. É o exame de escolha inicial no diagnóstico de arritmias cardíacas e de um grande número de cardiopatias (CAMACHO, 1995; TILLEY; GOODWIN, 2002).

O ECG fornece informações a respeito de FC, ritmo, sistema de condução cardíaca e isquemia miocárdica. Embora a avaliação definitiva do tamanho cardíaco deva ser reservada para modalidades diagnósticas como radiografia ou ecocardiografia, a eletrocardiografia dá a indicação de aumento de volume de câmara (ABBOTT, 2006).

O traçado eletrocardiográfico representa tanto amplitude (atividade elétrica) quanto a duração (mensuração) dessa atividade elétrica. Cada contração mecânica do coração (frequência cardíaca) é precedida por uma onda elétrica (o potencial da diferença da corrente elétrica) que estimula a contração do músculo cardíaco, seguido pelo relaxamento na preparação do próximo batimento cardíaco (EDWARDS, 1993).

O estímulo por contração, primariamente precipitado por um movimento dos íons sódio dentro da célula é chamado “despolarização”. O relaxamento precipitado principalmente pelo movimento dos íons sódio e potássio de volta para célula é chamado “repolarização”. A corrente

gerada pelo movimento de íons e fora das células cardíacas, são os que constituem o traçado visível do ECG, bem como, são registrados no papel ou visto no monitor (EDWARDS, 1993).

Cada parte do ECG resulta de uma área anatômica ou fisiológica específica do coração, formando desta maneira ciclos (FISH, 1990). Os ciclos iniciam-se simultaneamente com a geração espontânea de ação do nódulo SA, propagando-se rapidamente através de ambos os átrios e posteriormente, através do feixe AV, para os ventrículos (CAMACHO, 1995).

A atividade elétrica é altamente organizada, ocorrendo rítmica e ordenadamente em fases repetidas. Como a corrente elétrica de um ponto de origem, o nódulo SA, para o destino final das células do músculo do ventrículo (células miocárdicas ventriculares), formam ondas contínuas que são registradas no ECG (Figura 7). Essas ondas formadas contínuas têm partes diferentes, as quais são descritas como P, Q, R, S e T. Cada onda representa a atividade elétrica que ocorre em diferentes partes do coração durante a despolarização e a repolarização das células (EDWARDS, 1993).

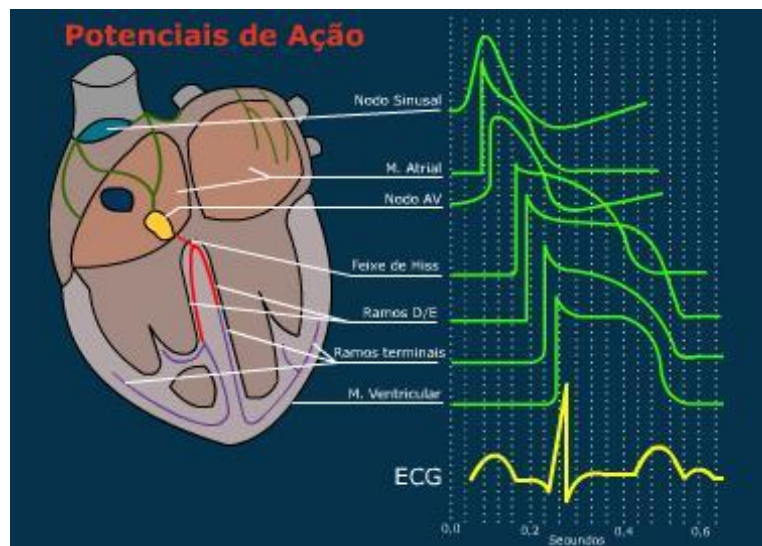


Figura 7 – Formação das ondas eletrocardiográficas através dos potenciais de ação.

Fonte: www.virtual.epm.br

A onda P corresponde à despolarização ou contração atrial, o complexo QRS representa a despolarização ou contração ventricular (sendo a onda Q a primeira deflexão negativa, a onda R a segunda flexão positiva e a onda S a deflexão negativa que segue a onda R) e, a onda T que corresponde a repolarização ou relaxamento ventricular (Figura 8). Vale ressaltar que a

repolarização atrial ocorre simultaneamente a despolarização ventricular, não sendo, portanto, registrada no traçado eletrocardiográfico (TILLEY; SMITH, 1993).

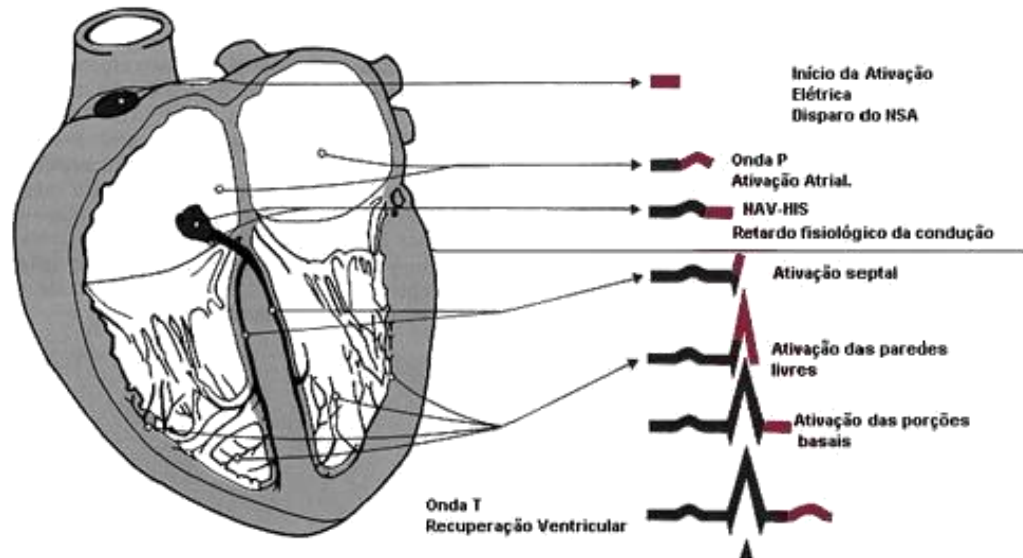


Figura 8 – Ciclo elétrico do coração, ilustrando as seqüências de atividades dos átrios e ventrículos.

Fonte: Sociedade Brasileira de Cardiologia, 2005.

A definição na maioria dos eletrocardiógrafos é realizada de forma que um impulso de 1mV produza uma deflexão de 1cm na agulha registradora. A velocidade de registro geralmente é de 25 ou 50mm/segundo (BLOOD et al., 1983).

Sem um sinal de padronização, o papel do ECG é meramente gráfico. Desta maneira, em 1cm = 1mV, cada quadradinho do papel representa 0,1mV em altura (amplitude) e 0,02s em extensão (duração) (Figura 9). No entanto, o sinal de calibração pode ser alterado, se necessário, para atingir apenas a amplitude. Se os complexos forem muito altos e se estenderem além das margens do papel, o sinal pode ser reduzido para 0,5cm = 1mV. Com complexos de amplitude muito pequena, a padronização pode ser aumentada para 2cm = 1mV e a altura dos complexos aumentará conseqüentemente (TILLEY; BURTNICK, 2004).

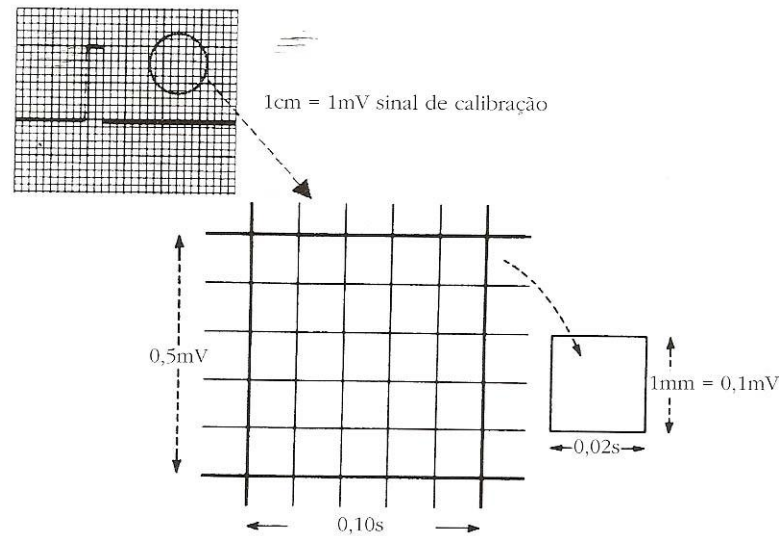


Figura 9 – Medidas do papel para ECG.

Fonte: TILLEY; BURTNICK, 2004.

Na eletrocardiografia, tanto os valores escalares como os vetoriais são utilizados para descrever os potenciais elétricos registrados. Um valor de magnitude única de um potencial elétrico registrado é denominado escalar e é expresso em mV. As forças elétricas são representadas por setas (denominadas vetores) no espaço bi ou tridimensional, de forma que o comprimento de onda das setas indica a magnitude da voltagem, a “cabeça” da seta indica o sentido positivo, a “cauda” da seta indica o sentido negativo da diferença de potencial e a direção da seta indica a orientação da força no espaço (LARSSON, 2004).

A orientação espacial determinada entre dois pontos é denominada derivação (FRIEDMANN, 2000). Os sistemas de derivações permitem analisar o coração de diferentes ângulos, sendo cada ângulo uma derivação (TILLEY; BURTNICK, 2004).

Uma derivação consiste na determinação da atividade elétrica entre um eletrodo positivo e um negativo fixos na superfície da pele. Impulsos elétricos direcionados para o eletrodo positivo geram ondas ou deflexões positivas, impulsos elétricos em sentidos opostos ao eletrodo positivo geram ondas ou deflexões negativas e impulsos elétricos no sentido perpendicular ao eletrodo positivo não geram ondas ou deflexões (isoeétrico) (TILLEY; GOODWIN, 2002).

Na maioria dos casos, um sistema de derivação hexaxial (sistema hexaxial de Bailey) fornecerá um ECG de qualidade diagnóstica. Este combina três derivações bipolares de membro (derivações I, II e III) com três derivações unipolares de membro (aVR, aVL e aVF) e quatro

derivações (pré-cordiais) torácicas unipolares (CV₅RL, CV₆RL, CV₆LU E V₁₀). Assim, um ECG completo consiste no total de 10 derivações (Figuras 10, 11, 12) – seis no plano frontal e quatro unipolares na parede torácica (DUNN, 2001; ABBOTT, 2006).

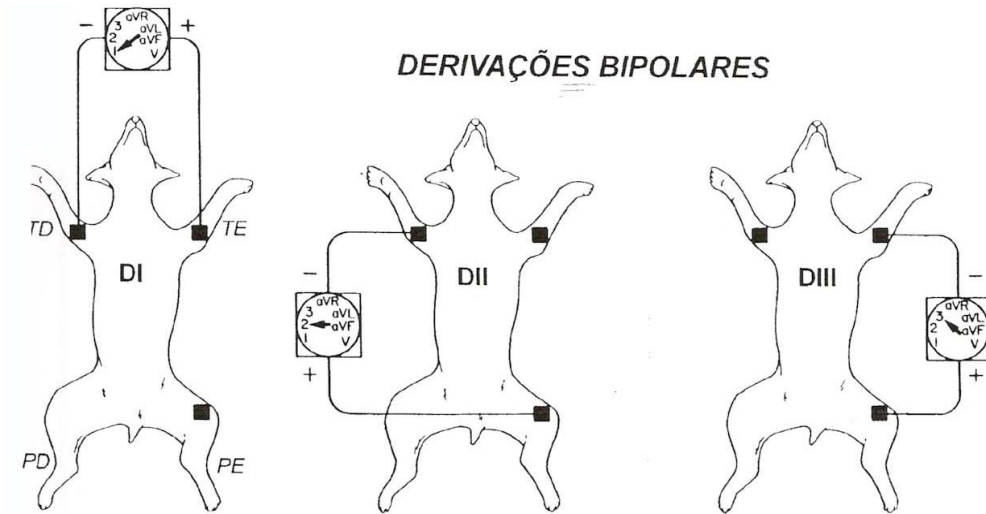


Figura 10 – Derivações bipolares DI, DII e DIII. TD: membro torácico direito; TE: membro torácico esquerdo; PD: membro pélvico direito; PE: membro pélvico esquerdo.

Fonte: TILLEY, 1992.

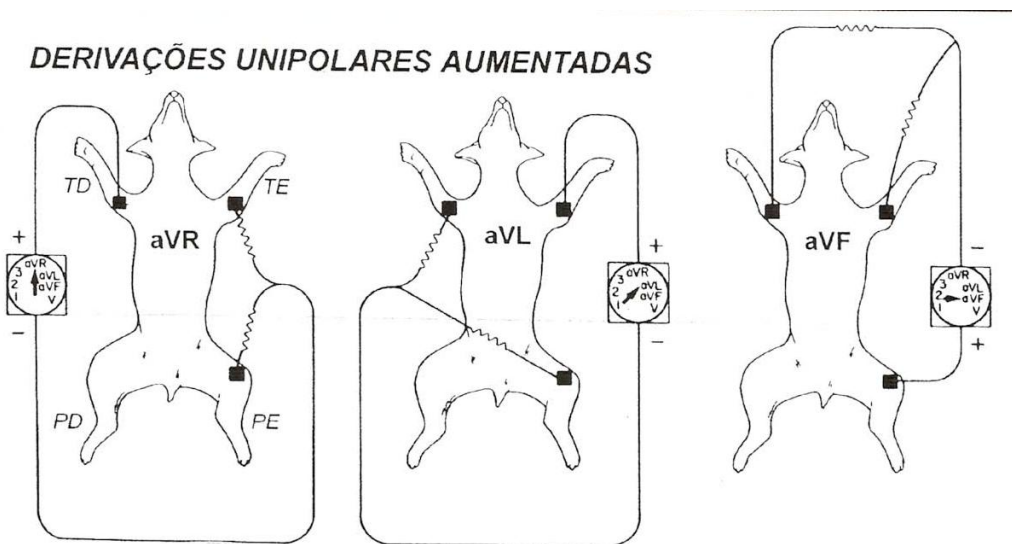


Figura 11 – Derivações unipolares aumentadas AVR, AVL e AVF. TD: membro torácico direito; TE: membro torácico esquerdo; PD: membro pélvico direito; PE: membro pélvico esquerdo.

Fonte: TILLEY, 1992.

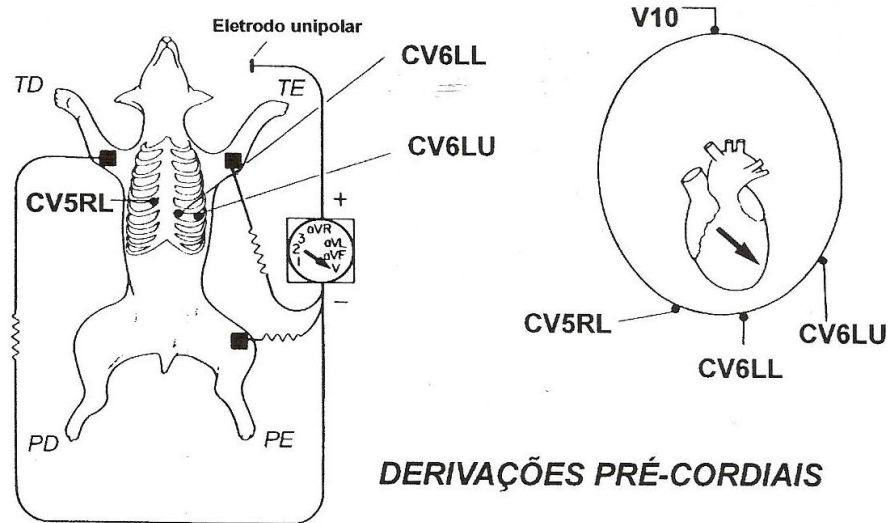


Figura 12 – Derivações pré-cordiais CV₅RL, CV₆LL, CV₆LU e V₁₀. TD: membro torácico direito; TE: membro torácico esquerdo; PD: membro pélvico direito; PE: membro pélvico esquerdo.

Fonte: TILLEY, 1992.

Superpondo as derivações bipolares com as unipolares, podemos construir um sistema de seis eixos no plano frontal, sistema hexaxial, que é útil para avaliar o tamanho das câmaras cardíacas e determinar a orientação dos vetores no plano frontal (FRIEDMANN, 2000).

2. 4. 1. Indicações do ECG

Conforme Larsson (2004), o ECG pode ser usado em várias situações, tais como:

- Diagnóstico de doenças cardíacas (fibrilação atrial, síndrome do seio doente, bloqueio atrioventricular, etc.)
- Indica o aumento das cavidades cardíacas, fazendo-senecessário o uso dos raios-x para determinar casos de dilatação cardíaca.
- Auxílio na monitoração da terapia da insuficiência cardíaca (desequilíbrio eletrolítico/diurético). Uso excessivo de glicosídeos (digitálicos), por meio do alargamento P-R e supradesnível S-T.
- Detecção do desequilíbrio (K e Ca).

- Suspeita de doença sistêmica que afeta o coração: abscesso toxêmico, uremia, metrite, pancreatite, piometra.
- Pré-operatório de pacientes idosos e/ou cardíacos.

2. 4. 2. Limitações do ECG

Larsson (2004), afirma que o ECG apresenta algumas limitações do seu uso na clínica, tais como:

- Não dá informação sobre o estado mecânico do coração.
- Não detecta alterações valvulares, vasculares, endocárdicas, apenas relacionadas com o miocárdio.
- Não dá prognóstico.
- Apenas indica um possível diagnóstico, desta maneira, deve ser usado com outros exames, como o radiológico, para se chegar a um diagnóstico definitivo.

2. 4. 3. Registro do ECG

O ECG deve ser realizado em um local silencioso e calmo, pois a frequência e o ritmo são influenciados significativamente por ruídos do local e de outros animais. Em alguns casos, a iluminação fluorescente pode resultar em interferência elétrica (TILLEY; GOODWIN, 2002).

O ECG costuma ser feito com o animal em decúbito lateral direito (Figura 13). No caso dos gatos domésticos ou de qualquer animal criticamente doente (em especial, animais com grave dispnéia), este exame é melhor realizado em decúbito esternal ou qualquer posição em que o animal estiver confortável. Para felinos silvestres recomenda-se posicionar os eletrodos conforme padrão utilizado para cães e gatos, com o animal em decúbito lateral direito. Deve-se ressaltar, que durante a interpretação do ECG, a posição do animal tem que ser considerada, pois o

decúbito esternal aumenta a amplitude das ondas P e R e pode desviar o eixo elétrico médio até 10° para a esquerda (DUNN, 2001).

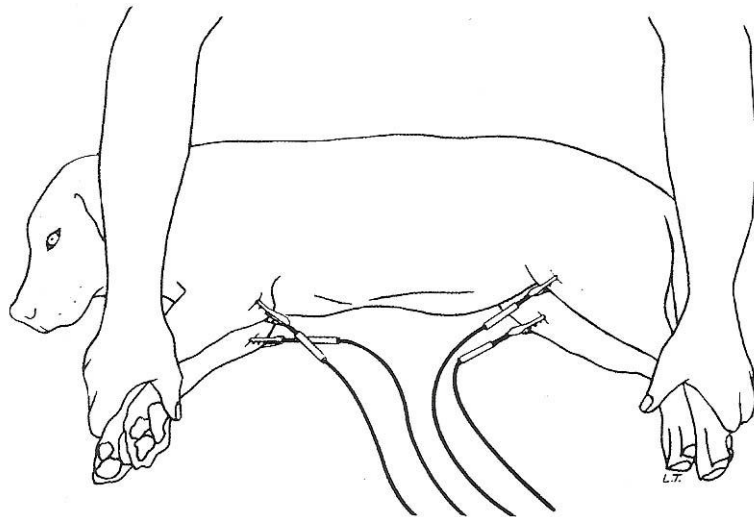


Figura 13 – Posição do animal em decúbito lateral direito.

Fonte: TILLEY; BURTNICK, 2004.

2. 4. 4. Avaliação do ECG

O traçado eletrocardiográfico deve ser avaliado da esquerda para a direita e durante a avaliação deve-se identificar os artefatos que possam prejudicá-lo (TILLEY; GOODWIN, 2002).

A interpretação do ECG consiste em determinar a frequência, ritmo cardíaco, eixo elétrico no plano frontal e realizar a mensuração das ondas P e T, complexo QRS, intervalos P-R e Q-T e sugere possíveis patologias (Figura 14) (TILLEY, 1992).

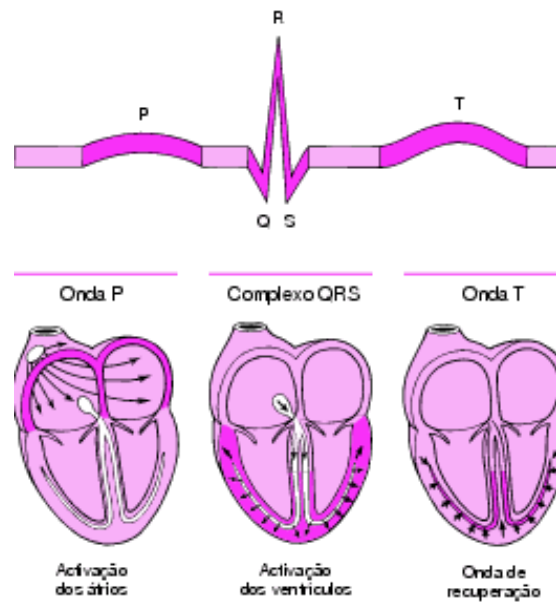


Figura 14 – Mensuração eletrocardiográfica.

Fonte: TILLEY, 1992.

2. 4. 5. Frequência Cardíaca

A frequência cardíaca pode ser calculada facilmente através da régua de ECG (Figura 15), a qual permite usar a velocidade de 25 ou 50 mm/s. Esta mensuração também pode ser feita pela contagem do número de batimentos (intervalos R-R) entre dois conjuntos de marcas fixas nas margens do papel de ECG (3 s em 50 mm/s), multiplicando-os por 20 (TILLEY; BURTNICK, 2004).

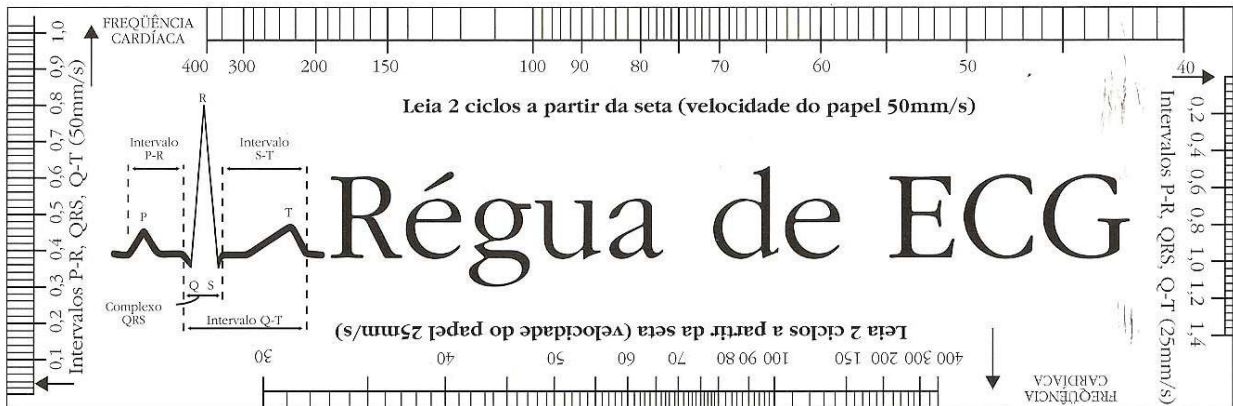


Figura 15 – Régua medidora de ECG

Fonte: TILLEY; BURTNICK, 2004.

Segundo Abbott (2006), os valores normais da frequência cardíaca de cães e gatos são os seguintes:

- Caninos:
 - Adultos: 70 a 160 bpm.
 - Raças gigantes: 60 a 140 bpm.
 - Raças pequenas: até 180 bpm.
 - Filhotes: até 220 bpm.
- Felinos: 140 a 240 bpm.

Para felinos selvagens a frequência cardíaca varia de 110 a 205bpm (CUBAS; RAMOS; DIAS, 2007).

2. 4. 6. Eixo Elétrico Médio (EEM)

O eixo elétrico médio descreve a direção livre de desvio do campo elétrico do coração durante o ciclo cardíaco. Sendo significativo, porque é influenciado por determinados fatores clinicamente importantes, como por exemplo, um desvio na proporção entre o ventrículo esquerdo e o direito, devido à hipertrofia ventricular direita, pois esta modifica a direção livre do campo elétrico, assim como, os fatores com influência sobre a seqüência de despolarização da

câmara, incluindo bloqueios de ramo, que afetam o padrão de condução do potencial de ação através do sistema condutor cardíaco (EDWARDS, 1993).

Um eletrocardiograma apresenta seis derivações (Figura 16), que são, na verdade, seis representações do desvio no campo elétrico do coração visualizado em seis direções diferentes. Se o desvio for em direção ao eletrodo positivo da derivação, uma ampla deflexão positiva será observada (ABBOTT, 2006).

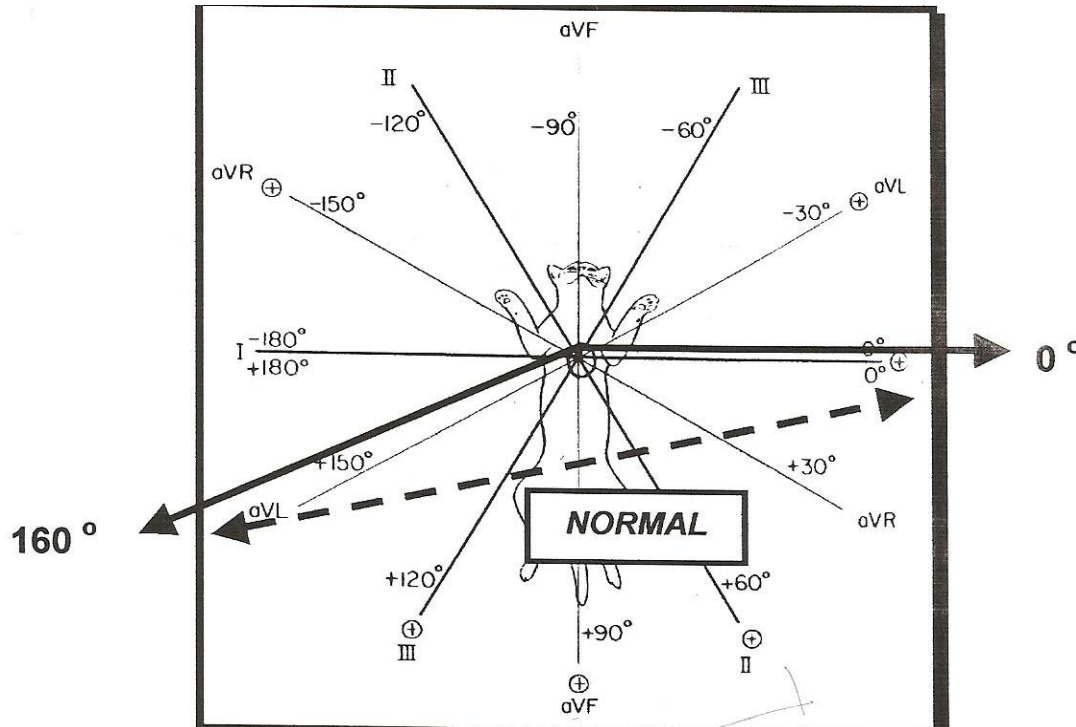


Figura 16 – Sistema hexaxial em felinos.

Fonte: DARKE et al, 1996.

Se o paciente tem alargamento ventricular esquerdo, significa que o eixo elétrico mudará em direção ao membro anterior esquerdo, isto é chamado de desvio de eixo á esquerda. Se o eixo muda para a direita, passa de 100° ou vai além de $\pm 180^\circ$ para cão ou passa de $\pm 180^\circ$ para gato, existe desvio de eixo para direita e indica alargamento de ventrículo direito. Se ambos os ventrículos estão alargados, o eixo frequentemente permanece dentro da faixa normal (EDWARDS, 1993).

O eixo elétrico é um parâmetro razoavelmente significativo no alargamento ventricular unilateral. No cão, a magnitude do desvio de eixo correlaciona-se com a severidade do alargamento ventricular. No gato, entretanto, o significado do eixo é muito menos confiável

como indicador de alargamento de câmara. Por conseguinte, serve apenas de suspeita, devendo ser acompanhado de exame físico, radiografia ou ecocardiografia (EDWARDS, 1993).

Defeito de condução no fascículo anterior do ramo esquerdo geralmente muda o eixo para um ponto de -30° e -90° . Já este defeito no ramo direito geralmente muda o eixo para o ponto entre -150° e -90° . Geralmente o bloqueio completo de ramo, não atende o eixo além do limite normal no plano frontal, mas causa marcante alargamento de complexo QRS ($>0,08s$ no cão e $>0,06s$ no gato) (LARSSON, 2004).

Os valores normais de eixo elétrico médio no plano frontal, estão entre $+40^\circ$ a $+100^\circ$ na espécie canina e de 0° a $\pm 160^\circ$ na espécie felina (EDWARDS, 1993). Nos felinos silvestres, há relatos apenas em onça e suçuarana, cujo eixo elétrico está, respectivamente, entre 67° e 79° , 36° e 41° (CUBAS; RAMOS; DIAS, 2007).

2. 4. 7. Ritmo Cardíaco

Para determinação do ritmo cardíaco, todas as derivações registradas devem ser consideradas para identificação de possíveis arritmias (MILLER; TILLEY, 1995).

As etapas para se identificar o ritmo cardíaco são as seguintes:

- Observar se o ritmo é regular ou irregular;
- Se uma arritmia estiver presente, observar frequência, repetição e regularidade;
- Identificar as ondas P, observando sua morfologia e regularidade;
- Identificar os complexos QRS, caracterizando sua configuração, uniformidade e regularidade;
- Observar se há relação entre as ondas P e os complexos QRS.

Caninos normais apresentam ritmo sinusal normal ou arritmia sinusal com marcapasso sinusal migratório e, os felinos apresentam ritmo sinusal normal ou taquicardia sinusal (reação fisiológica a excitação) (TILLEY; BURTNICK, 2004).

2. 4. 8. Onda P

A duração da onda P (Figura 17) é mensurada do início ao final de sua deflexão e sua amplitude é determinada pela distância entre a linha basal e o seu pico máximo de deflexão (LARSSON, 2004).



Figura 17 – Mensuração da onda P.

Fonte: TILLEY; BURTNICK, 2004.

Segundo Tilley e Burtnick (2004), os valores normais da onda P são os seguintes:

➤ Caninos:

- Largura: máxima de 0,04 s em raças pequenas e de 0,05 em raças gigantes.
- Amplitude: máxima de 0,04 mV.

➤ Felinos:

- Largura: máxima de 0,04 s.
- Amplitude: máxima de 0,02 mV.

Conforme Cubas, Ramos e Dias (2007), os valores normais da onda P para felinos silvestres são os seguintes:

➤ Onça preta:

- Largura: 0,05s.
- Amplitude: 0,07 mV.

➤ Suçuarana:

- Largura: 0,03s
- Amplitude: 0,1 mV.

2. 4. 9. Intervalo PR

O intervalo PR é medido do início da onda P até o começo da onda Q, no entanto se esta não estiver presente, mede-se até a onda R (Figura 18) (TILLEY; BURTNICK, 2004).




Figura 18 – Modo de mensurar o intervalo PR.

Fonte: TILLEY; BURTNICK, 2004.

Este intervalo reflete a condução lenta através do nodo atrioventricular, sua largura normal varia de 0,06 a 0,13s (cães) e 0,05 a 0,09s (gatos) (TILLEY; GOODWIN, 2002). Na onça é de 0,15s e na suçuarana de 0,05s (CUBAS; RAMOS; DIAS, 2007).

Pode haver uma redução significativa no intervalo PR quando uma via acessória permite que a condução se desvie do nodo atrioventricular e, seu prolongamento indica bloqueio atrioventricular de 1º grau (TILLEY; GOODWIN, 2002).

2. 4. 10. Complexo QRS

A duração do complexo QRS é mensurada do início da onda Q (quando presente) ou onda R (quando a onda Q esta ausente) até o final da onda S (quando presente) ou até o ponto em que a onda R cruza a linha da base. As amplitudes das ondas Q, R e S são avaliadas a partir da linha da base, até o pico de cada onda (Figura 19) (LARSSON, 2004).




Figura 19 – Mensuração do complexo QRS.

Fonte: TILLEY & BURTNICK, 2004.

De acordo com Larsson (2004), os valores normais do complexo QRS são os seguintes:

➤ Caninos:

- Largura: máxima de 0,05s em raças pequenas e de 0,06s em raças grandes.
- Amplitude da onda R: máxima de 3,0mV em raças grandes e de 2,5mV em raças pequenas.

➤ Felinos:

- Largura: máxima de 0,04s.
- Amplitude da onda R: máxima de 0,9mV.

Os valores conhecidos para felinos silvestres são os seguintes (CUBAS; RAMOS; DIAS, 2007):

➤ Onça:

- Largura: 0,05s.
- Amplitude da onda R: 0,31mV.

➤ Suçuarana:

- Largura: 0,04s.
- Amplitude da onda R: 1,3mV.

2. 4. 11. Segmento ST

O segmento ST representa o período que vai do final do complexo QRS até o início da onda T, isto é, a fase inicial da repolarização ventricular. Pode estar acima (supradesnível) ou abaixo (infradesnível) em relação à linha da base (Figura 20) (LARSSON, 2004).

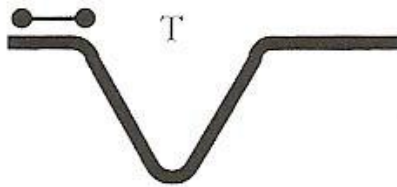


Figura 20 – Como medir o seguimento ST.

Fonte: TILLEY; BURTNICK, 2004.

A mudança no segmento ST do paciente, como elevação ou depressão maior que 0,2mV, são quase sempre associados com anormalidade do músculo ventricular. Hipertrofia ventricular, miocardite, hipóxia do miocárdio, isquemia do miocárdio, injúria traumática miocárdica, doença pericárdica e distúrbios do metabolismo de cálcio têm sido associados com mudanças no segmento ST. A avaliação cuidadosa deste segmento merece atenção particular para a posição acima ou abaixo da linha da base e a presença de defeito (FOX; SISSON; MOÏSE, 1999).

O segmento ST normal, no cão, não deve apresentar depressão maior que 0,2mV e elevação maior que 0,15mV na derivação II e, no gato, não devem apresentar depressão ou elevação marcante (LARSSON, 2004).

2. 4. 12. Intervalo QT

O intervalo QT é mensurado desde o início da onda Q até o final da onda T. Constitui-se na soma da despolarização e repolarização ventriculares e representa a sístole elétrica (Figura 21). O intervalo QT varia inversamente com a frequência cardíaca (LARSSON, 2004).

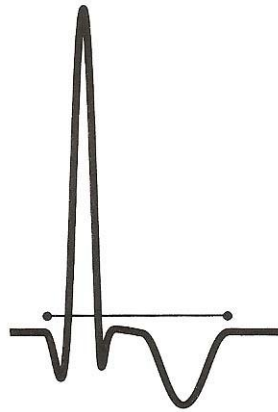


Figura 21 – Medida do intervalo QT.

Fonte: TILLEY; BURTNICK, 2004.

Pode ocorrer prolongamento do intervalo QT no caso de hipocalemia, hipotermia, uso de quinidina, distúrbio de condução interventricular associados ao prolongamento dos complexos QRS, bradicardia, intoxicação por etilenoglicol e distúrbios do sistema nervoso central. A redução no intervalo QT pode ocorrer no caso de hiperglicemia ou uso de digoxina (TILLEY; GOODWIN, 2002).

A duração do intervalo QT relatado para felinos silvestres, foi o de 0,26s para onça e de 0,16s para suçuarana (CUBAS; RAMOS; DIAS, 2007).

2. 4. 13. Onda T

A onda T é a primeira grande deflexão após o complexo QRS e representa o período de recuperação ventricular (repolarização) (LARSSON, 2004).

Esta onda é bastante variável em cães e gatos. Na maioria das derivações, pode ser positiva, negativa ou bifásica. A altura da onda T não deve exceder a um quarto da onda R, a um quarto da onda Q (caso a onda Q seja maior que a onda R) ou 0,5mV a 1,0mV em qualquer derivação (TILLEY; GOODWIN, 2002).

Podem ocorrer ondas T evidentes no caso de hipóxia do miocárdio, distúrbio de condução interventricular, dilatação ventricular e em alguns animais com doença cardíaca, bradicardia e hipercalemia. Alterações inespecíficas podem ser verificadas no caso de distúrbios metabólicos (hipoglicemia, anemia, choque, febre), intoxicação medicamentosa (digoxina, quinidina, procainamida) e doença neurológica (TILLEY; GOODWIN, 2002).

Nos leões e tigras a onda T mostrou-se positiva, negativa e bifásica (LARSSON et al., 2008).

2. 4. 14. Pré-cordiais

As derivações pré-cordiais avaliam o aumento das cavidades cardíacas e identificam a onda P imperceptível no ECG convencional. Estas derivações são obtidas utilizando-se o 5º eletrodo, mantendo-se as derivações das extremidades, da seguinte maneira (LARSSON, 2004):

CV₅RL – 5º espaço intercostal direito.

CV₆LL – 6º espaço intercostal esquerdo (junto ao bordo esternal).

CV₆LU – 6º espaço intercostal esquerdo.

V₁₀ – apófise espinhosa da 7ª vértebra torácica.

De acordo com Larsson (2004), os valores normais das pré-cordiais para os caninos e felídeos são os seguintes:

CV₅RL: T +, R até 3,0mV.

CV₆LL: S até 0,8mV, R te 3,0mV.

CV₆LU: S até 0,7mV, R até 3,0mV (única no gato, R não > 1,0mV).

V₁₀: QRS negativo, T negativo (deve-se ressaltar que quando V₁₀ for negativa é indicativo de aumento ventricular direito).

2. 5. ALTERAÇÕES ELETROCARDIOGRÁFICAS

2. 5. 1. Aumento Atrial Esquerdo

O aumento atrial esquerdo é representado pelo aumento da duração (“alargamento”) da onda P, sendo chamada de P “mitrale”. Essa alteração pode ser encontrada na endocardiose valvar mitral, cardiopatias dilatada, hipertrófica ou restritiva, endocardite bacteriana, persistência do ducto arterioso e estenose subaórtica (LARSSON, 2004).

O aumento da câmara pode ser evidente, especialmente nos casos de endocardite se a infecção é prolongada e se há concomitante insuficiência cardíaca congestiva. Arritmias e defeitos da condução podem ser observados em 75% dos cães afetados. Nos casos onde a endocardite infecciosa aórtica invade o miocárdio septal superior, o nodo AV ou sistema de condução poderá estar envolvido, levando a diversos bloqueios AV, bloqueios de ramo, ou arritmias. A elevação ou depressão do segmento ST, compatível com hipoxia por embolismo coronário ou infarto do miocárdio, pode também ser notada (ETTINGER, 1992).

2. 5. 2. Aumento Atrial Direito

É caracterizado pelo aumento na amplitude da onda P, que se apresenta alta e pontiaguda, sendo conhecida como P “pulmonale”. Pode ocorrer em associação com endocardiose valvar tricúspide, cardiomegalia dilatada, estenose pulmonar, displasia de tricúspide e doenças pulmonares crônicas (LARSSON, 2004).

A persistência e padrão de hipertrofia ventricular direita após as primeiras poucas semanas de vida no cão é achado anormal e altamente sugestivo de estenose pulmonar, tetralogia de Fallot, displasia da tricúspide, defeito septal atrial, grande defeito septal ventricular ou hipertensão pulmonar. A hipertrofia ventricular direita também pode levar a retardos na condução do ECG com desvio do eixo direito e alargamento do complexo QRS (ETTINGER, 1992).

2. 5. 3. Aumento Biatrial

Nesta patologia observa-se tanto o aumento em amplitude, quanto na duração da onda P (mitrale e pulmonale). As causas mais comuns incluem endocardiose valvar mitral e tricúspide, cardiomiopatia dilatada, arritmias cardíacas, comunicação interatrial e persistência de ducto arterioso reverso (LARSSON, 2004).

Nos casos de ducto arterioso persistente a eletrocardiografia indica aumento atrial esquerdo, com alargamento das ondas P e dilatação ventricular esquerda, caracterizada por eixo frontal normal e ondas R e Q com maior voltagem nas derivações craniocaudais II, III, e aVF (ETTINGER, 1992).

2. 5. 4. Aumento Ventricular Direito

Segundo Larsson (2004), usualmente não é possível a distinção entre hipertrofia e dilatação ventricular, por meio do traçado eletrocardiográfico, portanto é mais adequado utilizar o termo aumento.

O ECG é um meio relativamente insensível para detecção de aumentos ventriculares direitos devido à dominância do ventrículo esquerdo durante a despolarização, com isso, o ventrículo direito precisa estar marcadamente aumentado para causar alterações eletrocardiográficas. Conquanto o ECG geralmente exiba desvio axial direito, um eixo esquerdo ou cranial pode ser encontrado em alguns gatos (ETTINGER, 1992). Tal alteração pode ocorrer em função de sobrecargas de pressão do lado direito, estenose pulmonar, tetralogia de Fallot, “shunts” reversos (da direita para a esquerda) observado na persistência do ducto arterioso, nos defeitos de septo e displasia de tricúspide, dirofilariose, insuficiência valvar tricúspide, hipertireoidismo no gato, embolismo ou hipertensão pulmonar e doenças pulmonares difusas crônicas (LARSSON, 2004).

O ECG da maioria dos animais com infecção por *Dirofilaria sp* é normal. É rara a hipertrofia do ventrículo direito e distúrbios do ritmo cardíaco (LEWIS; LOSONSKY, 1997). A

mais comum anormalidade do ECG associada a infecção é a hipertrofia do ventrículo direito, ocorrendo apenas em cães com grave hipertensão pulmonar, resultante de moléstia da artéria pulmonar. No entanto, o ventrículo direito dilata-se antes que ocorra a hipertrofia, e o ECG não é sensível à dilatação do ventrículo direito (ETTINGER, 1992).

2. 5. 5. Aumento Ventricular Esquerdo

O ventrículo esquerdo sofre hipertrofia em três padrões básicos: concêntrico, em resposta a uma sobrecarga pressórica ou sistólica (resistência à via de saída do ventrículo esquerdo); excêntrico, em resposta a uma sobrecarga volumétrica ou diastólica; e padrão misto, envolvendo os dois primeiros (LARSSON, 2004).

Dentre as patologias que podem causar o aumento ventricular esquerdo pode-se destacar: insuficiência valvar mitral ou aórtica, “shunts” da esquerda para a direita na persistência de ducto arterioso, fístulas arteriovenosas, comunicações interventriculares, hipertrofia concêntrica secundária, estenose aórtica, hipertensão sistêmica, cardiomiopatia dilatada ou hipertrófica, anemia crônica e hipertireoidismo (LARSSON, 2004).

Numerosas alterações eletrocardiográficas foram registradas em felinos com hipertireoidismo (PETERSON, 1983, 1984, 1986). A taquicardia sinusal e o aumento na amplitude da onda R na derivação II são as mais comuns. Frequentemente estão presentes arritmias supraventriculares, além de anormalidades da condução (ETTINGER, 1992).

2. 5. 6. Distúrbio Hidroeletrólítico

Os desequilíbrios hidroeletrólíticos determinam alterações de repolarização, além de apresentarem outras repercussões no ECG. Essas alterações nem sempre são características, pois muitas vezes, os distúrbios eletrólíticos são mistos, envolvendo mais de um eletrólito, além de

outros parâmetros bioquímicos (como pH), efeitos de medicamentos, bem como cardiopatias pré-existent (LARSSON, 2004).

2. 5. 7. Cardiomegalia

O alargamento generalizado da silhueta cardíaca ocorre em resposta a sobrecarga de volume, falência do miocárdio ou ambos. A sobrecarga de volume pode ser causada por incompetência valvular, “shunts” arteriovenoso periférico ou central (persistência de ducto arterioso, fístula arteriovenosa, defeito de septo ventricular), ou bradicardia severa (bloqueio cardíaco completo) (FOX; SISSON; MOÏSE, 1999).

A falência do miocárdio pode ser primária (cardiomiopatia dilatada), ou pode ocorrer secundariamente ao estresse de parede crônica em função da alta sobrecarga de volume. Deve-se destacar que a falência miocárdica não pode ser visualizada diretamente pela radiografia, mas deve ser determinada pela ecocardiografia não-invasiva, cateterização cardíaca e angiografia, imagem nuclear ou ressonância magnética (FOX; SISSON; MOÏSE, 1999).

2. 5. 8. Arritmias

A arritmia ou disritmia refere-se a uma irregularidade no ritmo cardíaco, embora em cães o termo arritmia sinusal seja utilizado para descrever a variação normal da frequência cardíaca associada à respiração (TILLEY; GOODWIN, 2002).

As arritmias cardíacas incluem os distúrbios de formação, condução do impulso (no qual a seqüência normal de ativação do átrio e ventrículos é alterada), frequência e regularidade dos impulsos cardíacos (TILLEY; BURTNICK, 2004). Estes distúrbios podem ser benignos e clinicamente insignificantes ou podem causar sinais clínicos, progredindo para arritmias malignas que levam a insuficiência cardíaca ou morte súbita (BIRCHARD; SHERDING, 1998).

As causas mais comuns das arritmias cardíacas incluem as cardiopatias e os distúrbios cardíacos que envolvem o sistema nervoso autônomo, o sistema endócrino, os eletrólitos e outros sistemas corporais. Esta patologia é diagnosticada eletrocardiograficamente e classificada, de acordo com sua origem, conforme Birchard e Sherding (1998):

2. 5. 8. 1. Ritmos Normais

2. 5. 8. 1. 1. Ritmo Sinusal Normal

Ritmo sinusal normal é o ritmo regular, sem interferência da respiração e os intervalos RR são sempre iguais (LOPES, 2004). Sendo um mecanismo normal para iniciar a sístole cardíaca. (TILLEY; BURTNICK, 2004).

Este ritmo possui as seguintes características: presença de onda P, identificação do complexo QRS, presença de relação entre as ondas P e complexos QRS, intervalo RR constante, frequência cardíaca ente 70-160bpm ou até 220bpm em recém-nascidos (LOPES, 2004).

2. 5. 8. 1. 2. Arritmia Sinusal Normal

Segundo Ettinger (1992), a arritmia sinusal e o marcapasso oscilante são as arritmias benignas mais comuns, caracterizando-se por complexos eletrocardiográficos normais ocorrendo num ritmo sinusal em que a frequência cardíaca inferior a 60 batimentos por minuto.

Conforme Larsson (2004), o ritmo é considerado irregular quando há variação de 10% no intervalo P-R ou R-R. Se esta irregularidade é encontrada, mas há relação entre as ondas P e o complexo QRS, caracteriza-se por uma arritmia sinusal, que é decorrente do tônus parassimpático e pode estar relacionada com movimentos respiratórios.

A arritmia sinusal caracteriza-se por lentidão e aceleração cíclicas na frequência sinusal, em geral associadas a respiração. A frequência tende a aumentar durante a inspiração e diminuir com a expiração, em virtude das alterações no tônus vagal. Muitas vezes há uma alteração simultânea na configuração da onda P (marcapasso dispersivo), com ondas P tornando-se mais altas e espiculadas durante a inspiração e achatadas á expiração. Ocorre arritmia sinusal acentuada em alguns animais com doença pulmonar, sendo uma variação rítmica normal em cães, mas pouco freqüente em gatos sadios (NELSON; COUTO, 1992).

2. 5. 8. 1. 3. Marcapasso Migratório

De acordo com Ettinger (1992), células que possuem singular propriedade eletrofisiológica de descarga espontânea são ditas que possuem automaticidade. As células automáticas no coração, capazes de descarga espontânea, são chamadas células marcapasso.

O marcapasso migratório é uma variante da arritmia sinusal, onde ocorre migração do marcapasso dentro do próprio nó sinusal ou do nó sinoatrial para o nó átrio-ventricular. A onda P apresenta-se de morfologia variável, podendo estar negativa, positiva ou bifásica (isoelétrica), sendo que a alteração é temporária. Os complexos QRS apresentam-se dentro dos padrões de normalidade (LOPES, 2004).

2. 5. 8. 2. Distúrbios na Formação do Impulso Sinusal

2. 5. 8. 2. 1. Bradicardia Sinusal

É um ritmo sinusal regular, com uma frequência cardíaca abaixo das frequências normais (TILLEY; BURTNICK, 2004). Origina-se no nodo SA e ocorre em função da inibição vagal do coração (SEVERIN, 1992).

Esta condição é vista mais freqüentemente como um achado normal e não patológico em animais de maior porte, animais atléticos, altamente treinados e, ocasionalmente, em pacientes normais sem sintomas clínicos. Clinicamente, estes pacientes geralmente não exibem achados anormais, além de baixa freqüência cardíaca (ETTINGER, 1992).

A bradicardia sinusal pode ser fisiológica, pois durante o sono, vários cães apresentam freqüência cardíaca baixa, em torno de 30 a 40 bpm (TILLEY; GOODWIN, 2002). Pode ocorrer em condições que aumentam o tono vagal, insuficiência renal, hipotireoidismo, hipotermia, lesões do sistema nervoso central, drogas (fenotiazínicos, propranolol, digitálicos, quinidina e morfina) (LARSSON, 2004).

2. 5. 8. 2. 2. Taquicardia Sinusal

A taquicardia mais comum originária no interior do tecido supraventricular é a taquicardia sinusal. Este termo é utilizado para definir uma freqüência cardíaca que excede os limites superiores da normalidade, quando o nodo SA atua como marcapasso. Em um animal em repouso pode-se manifestar por febre, anemia, estados pós-hemorragicos, choque, drogas, hipertireoidismo e insuficiência cardíaca congestiva (SEVERIN, 1992).

Os complexos eletrocardiográficos estão geralmente normais, embora ocasionalmente ondas T altas ocorram em associação com rápida freqüência cardíaca. Pode também se fazer presente uma onda P-P variável ou regular. Em geral a arritmia sinusal significativa desaparece durante períodos de ritmo cardíaco mais rápido. Quando a freqüência cardíaca é tão rápida que o período de diástole elétrica é abreviado, pode haver superposição das ondas P e T (ETTINGER, 1992).

Esta disfunção pode ser fisiológica, associada com exercício, estresse, ansiedade e dor, podem também, ser induzida por medicamentos como atropina ou glicopirrolato, metilxantinas (teofilina), reposição excessiva de hormônios da tireóide, catecolaminas (epinefrina, dobutamina) (TILLEY; GOODWIN, 2002).

2. 5. 8. 2. 3. Parada Sinusal

Caracteriza-se pela falha na formação do impulso ao nível do nodo sinusal, causada por uma depressão na automacidade. Períodos prolongados de parada sinusal podem causar episódios de astenia e síncope, quando não ocorrem complexos de escape (LARSSON, 2004).

Quando o nodo sinoatrial deixa de gerar impulso, a próxima despolarização atrial regularmente prevista não se segue. Assim, não ocorrem a onda P e seu complexo correspondente QRS-T. Frequentemente, quando o nodo sinoatrial está deprimido com tal intensidade, o tecido nodal juncional ou as fibras de Purkinje assumem temporariamente a função de marcapasso. Isto resulta na geração de batimentos de escape juncionais ou ventriculares (ETTINGER, 1992).

A frequência cardíaca varia e está normalmente correlacionada com a bradicardia, o ritmo é regularmente irregular ou irregular com pausas e, as pausas são duas vezes o intervalo R-R normal (TILLEY; BURTNICK, 2004).

2. 5. 8. 3. Distúrbio na Formação do Impulso Supraventricular

2. 5. 8. 3. 1. Contração Atrial Prematura

Também denominada de extra-sístole atrial ou impulso atrial prematuro, podem originar-se de qualquer ponto do átrio (LARSSON, 2004). Ocorre geralmente uma onda P' anormal (onda P prematura), seguida por um complexo QRS normal. A onda P' pode apresentar várias morfologias e pode se fundir com a onda T do batimento precedente (BIRCHARD; SHERDING, 1998).

A contração atrial prematura é comumente associada com a dilatação atrial. Isso pode ser secundário a doença cardíaca congênita, valvular, cardiomiopatia ou outras doenças miocárdicas, presença de massas atriais, hipertireoidismo, condições de hipóxia, desequilíbrio eletrolítico

(particularmente hipocalcemia), acidose, emprego de agentes anestésicos, simpatomiméticos e intoxicação digitalica (ABBOTT, 2006).

2. 5. 8. 3. 2. Vibração Tremular (“Flutter”) Atrial

É uma taquiarritmia incomum, caracterizada por uma frequência atrial alta, variando de 300 a 500 bpm (LARSSON, 2004; LOPES, 2004). Pode ser encontrado associado a aumento atrial, moléstia do miocárdio e taquicardias supraventriculares em desenvolvimento ou fibrilação atrial (ETTINGER, 1992).

2. 5. 8. 4. Distúrbio de Condução do Impulso

2. 5. 8. 4. 1. Bloqueio Atrioventricular de 1º Grau

Também conhecido como bloqueio cardíaco parcial ou incompleto é causado por uma lenta condução através do nodo atrioventricular (ABBOTT, 2006). Este distúrbio no ECG resulta em prolongamento do intervalo P-R, que é superior a 0,14s no cão e 0,08s no gato. Cada onda P é seguida por um complexo QRS-T normal, ritmo cardíaco normal, e a condição pode ser efetivamente determinada por traçado eletrocardiográfico (ETTINGER, 1992).

Geralmente é observado em pacientes mais idosos, secundário a alterações degenerativas no sistema de condução e mudança decorrente da idade (TILLEY; BURTNICK, 2004).

2. 5. 8. 4. 2. Bloqueio Atrioventricular de 2º Grau

O bloqueio atrioventricular de 2º grau é provocado pela interrupção completa e intermitente da condução através do nodo atrioventricular. Nos batimentos com impulsos não conduzidos pelo nodo atrioventricular, há uma onda P sem um complexo QRS associado (ABBOTT, 2006). É dividido em dois tipos:

➤ Bloqueio atrioventricular Mobitz tipo I:

Caracteriza-se pela crescente dificuldade de condução do estímulo sinusal para os ventrículos (condução decremental) até o surgimento de uma falha. Assim sendo, esta falha ou distúrbio intermitente da condução atrioventricular refere-se ao fato do intervalo P-R aumentar progressivamente (fenômeno de Wenckebach), até que ocorra uma onda P, e que o complexo QRS falhe (ETTINGER, 1992). A frequência ventricular é mais lenta que a frequência atrial devido as ondas P bloqueadas (TILLEY; BURTNICK, 2004).

➤ Bloqueio atrioventricular Mobitz tipo II:

Este se caracteriza pela falha ou distúrbio intermitente da condução atrioventricular (LARSSON, 2004). Neste caso, o intervalo P-R permanece inalterado, e o batimento ausente ocorre sem prévias anormalidades eletrocardiográficas. O bloqueio cardíaco do 2º grau pode também ser simples ou avançado. No primeiro caso, o ventrículo responde apenas a cada segunda, terceira ou quarta onda P. Já no mais avançado, a resposta ventricular é superior a 40 bpm, mas não há relação entre as ondas P e complexos QRS-T, a menos que ocorra um ocasional batimento de captura (ETTINGER, 1992).

2. 5. 8. 4. 3. Bloqueio Atrioventricular de 3º Grau

Ocorre quando a condução atrial não prossegue através do nodo AV e/ou sistema de condução ventricular (ETTINGER, 1992). Não há associação entre qualquer uma das ondas P e os complexos QRS. O ritmo ventricular origina-se de marcapassos secundários no interior dos ventrículos e é conhecido como ritmo de escape. A frequência inerente das fibras do marcapasso

ventricular é lenta e, no cão, os ritmos de escape ventricular tipicamente apresentam frequência entre 40 a 60 bpm e no gato varia entre 60 a 100 bpm (ABBOTT, 2006).

2. 5. 8. 4. 5. Bloqueio de Ramo Direito

É um atraso ou bloqueio na condução do ramo de feixe direito, resultando em ativação tardia do ventrículo direito. Há um desvio de eixo para a direita e um QRS largo ($>0,08s$ em cães; $>0,06s$ em gatos), presença de ondas S grandes e largas nas derivações I, II, III e aVF (TILLEY; BURTNICK, 2004).

2. 5. 8. 4. 6. Bloqueio de Ramo Esquerdo

Neste caso há um atraso na condução de ambos os fascículos anterior e posterior do feixe esquerdo. Um impulso supraventricular, ativa primeiro o ventrículo direito através do ramo de feixe direito, posteriormente o ventrículo esquerdo é ativado tardiamente, fazendo com que o complexo QRS se torne largo e bizarro. O QRS fica prolongado ($>0,08s$ em cães; $>0,06s$ em gatos), positivo nas derivações I, II, III e aVF e o bloqueio pode ser intermitente e constante (TILLEY; BURTNICK, 2004).

2. 5. 8. 5. Distúrbio na Formação do Impulso Ventricular

2. 5. 8. 5. 1. Contração Ventricular Prematura

São focos ectópicos que surgem em qualquer ponto no interior dos ventrículos, e que resultam em despolarização e contração prematuras dos ventrículos (ETTINGER, 1992). Caracteriza-se pelo aparecimento de um complexo QRS, mais largo que o normal, e uma onda T larga e de polaridade contrária ao do complexo QRS (LARSSON, 2004).

A contração ventricular prematura esta associada a praticamente todas as moléstias cardiovasculares, quando o miocárdio está danificado, irritado, ou em estado de hipóxia; na fibrose do miocárdio, na irritação mecânica, e nas intoxicações medicamentosas envolvendo, por exemplo, digitálicos, agentes antiarrítmicos, venenos, agentes quimioterápicos, e em seguida à administração anestésica intravenosa de barbitúricos de curta ação e alguns agentes narcolépticos, como a xilazina (ETTINGER, 1992). É comum em gatos com miocardiopatias e com hipertireoidismo (TILLEY; BURTNICK, 2004).

2. 5. 8. 5. 2. Fibrilação Ventricular

Caracteriza-se por completa falta de complexos QRS bem definidos. As formas das ondas surgem como ondulações irregulares de baixa voltagem, que geralmente são maiores que as reconhecidas no curso da fibrilação atrial. Hemodinamicamente, a fibrilação atrial é equivalente à parada cardíaca. Os tremores ventriculares são rápidos, irregulares e descoordenados. Sons cardíacos, pulso e pressão sanguínea são clinicamente inexistentes (LARSSON, 2004; ETTINGER, 1992).

Freqüentemente está associada a choque, anoxia, trauma, infarto do miocárdio, distúrbios eletrolíticos e ácido-básicos, estenose aórtica, reação anestésica, toxicidade digitálica, cirurgia

cardíaca, choque elétrico, miocardite, hipotermia ou efeitos autônomos (TILEY; BURTNICK, 2004).

3. MATERIAL E MÉTODOS

3. 1. ANIMAIS SELECIONADOS E LOCAL DE ESTUDO

Na presente pesquisa, realizou-se o exame eletrocardiográfico em 19 felinos selvagens da Amazônia pertencentes ao Parque Zoobotânico Dr. Adhemar Monteiro (Capitão Poço/PA) e ao 2º Batalhão de Infantaria de Selva – 2º BIS (Belém/PA) (Figura 22), no período de 19 de outubro de 2007 a 11 de janeiro de 2008.



Figura 22 – A: laboratório de análises clínicas do Parque Zoobotânico Dr. Adhemar Monteiro. B: vista frontal dos recintos do 2º BIS.

Fonte: NETO*, 2008.

Dentre os felinos estudados, 21,05% (quatro animais) eram da espécie *Leopardus pardalis*, 15,78% (três animais) *Leopardus wiedii*, 15,78% *Herpailurus yagouaroundi* (três animais) e 47,39% (nove animais) *Panthera onca*. Na Tabela 2, pode-se observar os animais estudados segundo a espécie, nome comum, sexo e local.

*Médico Veterinário, UFRA.

Tabela 2 – Animais utilizados na realização do eletrocardiograma, pertencentes ao Parque Zoobotânico Dr. Adhemar Monteiro – Gavião Real, Capitão Poço, e ao 2º BIS, Belém/PA.

Identificação	Espécie	Nome comum	Sexo	Local
J ₁			M	
J ₂	<i>Leopardus pardalis</i>	Jaguaririca	M	Parque zoobotânico
J ₃			M	
J ₄			F	
G ₁			M	
G ₂	<i>Leopardus wiedii</i>	Gato-maracajá	F	Parque zoobotânico
G ₃			F	
M ₁			M	
M ₂	<i>Herpailurus yaguarondi</i>	Gato-mourisco	M	Parque zoobotânico
M ₃			F	
O ₁			M	
O ₂			M	Parque zoobotânico
O ₃			M	Parque zoobotânico
O ₄			F	Parque zoobotânico
O ₅	<i>Panthera onca</i>	Onça pintada	F	Parque zoobotânico
O ₆			F	Parque zoobotânico
O ₇			F	Parque zoobotânico
O ₈			F	2º BIS
O ₉			F	2º BIS

Legenda: J, G, M, e O correspondem à identificação que cada animal recebeu conforme a espécie. M corresponde a macho e F a fêmea.

Para controle, os animais foram identificados de acordo com a espécie, como mostrou a tabela anterior, e a nomenclatura utilizada baseou-se nas normas taxonômicas segundo Wilson e Reeder (2005).

3. 2. CONTENÇÃO E PREPARAÇÃO PARA OS EXAMES

Antes de serem sedados os animais passaram por jejum alimentar de 24 horas e de água 12 horas. Posteriormente, foram contidos quimicamente, através do uso associativo entre os anestésicos cloridrato de ketamina (10mg/Kg) e cloridrato de xilazina (1mg/Kg), cujas doses foram calculadas de acordo com o peso estimado de cada animal.

De acordo com o local a que pertenciam, o modo de aplicação foi diferenciado. Nos felinos pertencentes ao criatório Gavião Real, primeiro restringiu-se seu espaço à uma área de contenção na própria gaiola e posteriormente aplicou-se por via intramuscular os anestésicos nos músculos da parte posterior de coxa, garupa, ombro ou pescoço, utilizando para a aplicação destes, dardos com o auxílio de uma zarabatana (Figura 23), devendo-se ressaltar que nos gatos maracajá e mourisco utilizou-se como contenção mecânica um puçá, para posterior contenção química. Já nas onças do 2º BIS, como eram devidamente treinadas pelos soldados, os mesmos seguraram a onça manualmente e aplicou-se os anestésicos diretamente por via intramuscular, na região da coxa, com o auxílio de uma seringa e agulha.




Figura 23 – A: Zarabatana^{*}. B: Dardo utilizado para aplicação do anestésico^{**}.

Fonte: ^{*}<http://www.zootechonline.com.br>. ^{**}NETO, 2008.

Após a contenção química, de acordo com a resistência o animal, esperou-se de 10 a 15 minutos para a realização dos exames na própria gaiola ou recinto (Figura 24).



Figura 24 – A: onça-pintada contida quimicamente com o auxílio de dardo. B: casal de onça-pintada contido simultaneamente.

Fonte: NETO, 2008.

Para efetuar o ECG posicionou-se os felinos em decúbito lateral direito, colocou-se os eletrodos diretamente sobre a pele do animal, sendo dois eletrodos à nível da articulação fêmur-tíbio-patelar (olécrano), dois eletrodos na região úmero-rádio-ulnar (ligamento patelar) e um eletrodo para obtenção das derivações pré-cordiais (Figura 25). Registrou-se a derivação II por 30 a 60 segundos a 25mm/s e um curto traçado a 50mm/s para facilitar as mensurações das ondas P-QRS-T.



Figura 25 – Realização do exame eletrocardiográfico em uma onça pintada.

Fonte: MORAES, 2008*.

Foram utilizados os seguintes parâmetros para avaliação: frequência cardíaca, eixo elétrico médio, ritmo, onda P, intervalo P-R, complexo QRS, intervalo Q-T, segmento S-T, onda T e as pré-cordiais: CV₅RL, CV₆LL, CV₆LU e V₁₀.

Todas as derivações do plano frontal (DI, DII, DIII, AVR, AVF e AVL) foram analisadas para ritmo e polaridade das deflexões. A duração, amplitude e polaridade das deflexões foram mensuradas e lidas em DII.

Os dados apresentados na Tabela 3 servirão de base comparativa para os resultados obtidos na presente pesquisa.

Tabela 3 – Parâmetros eletrocardiográficos normais para felinos domésticos, onças, tigres e leões.

ECG	Gatos domésticos	Onça*	Tigre**	Leão**
FC*** (bpm)	140-180; até 240 provavelmente normal	110-205	81,53 ±15,19	64 ±12
EE	0° a +160°	+67° a + 79°	+60° a +90°	+60° a +90°
Ritmo	Regularmente regular	Não há relato	Sinusal	Sinusal
Onda P	Máximo 0,2mV Máximo 0,04s	0,01-0,07mV 0,03-0,05s	0,07-0,11mV 0,04-0,05s	0,05-0,13mV 0,05-0,07s
Intervalo P-R	0,04-0,09s	0,05-0,15s	0,1-0,2s	0,14-0,18s
QRS	0,75-0,90mV 0,04s	Não há relato 0,04-0,05s	0,7-1,1mV 0,04-0,06s	0,6-1,2mV 0,06-0,08s
Segmento S-T	_____	Não há relato	_____	_____
Intervalo Q-T	0,12-0,18s	0,16-0,26s	0,2-0,25s	0,2-0,32s
Onda T	+ (amplitude máxima de 0,3)	+ ou +/-	+	+ ou +/-

*Fonte: CUBAS; RAMOS; DIAS (2007) - Parâmetros obtidos apenas do estudo de duas onças, analisando-se apenas derivação II.

**Fonte: LARSSON et al. (2008).

***Frequência cardíaca.

3. 3. ANÁLISE ESTATÍSTICA

Para realização da análise estatística utilizou-se programa de computador Microsoft Excel (Statistical Analyses System) versão 2003, visando calcular a média e o desvio padrão (medida do grau de dispersão dos valores em relação ao valor médio), através do método não-polarizado ou $n - 1$.

4. RESULTADOS

4. 1. FREQUÊNCIA CARDÍACA

Entre os pequenos felinos selvagens a variação da frequência cardíaca foi de 80 a 240bpm, e entre as onças a variação foi de 80-160 bpm, como pode ser observado nas Tabelas 4 e 5.

Tabela 4 – Descrição individual dos parâmetros da frequência cardíaca dos pequenos felinos silvestres conforme espécie e sexo, Belém, 2009.

Identificação	Espécie	Sexo	FC (bpm)
J ₁	<i>Leopardus pardalis</i>	M	100
J ₂		M	80
J ₃		M	80
J ₄		F	100
G ₁	<i>Leopardus wiedii</i>	M	100
G ₂		F	100
G ₃		F	120
M ₁	<i>Herpailurus yaguarondi</i>	M	140
M ₂		M	120
M ₃		F	240

Tabela 5 – Descrição individual dos parâmetros da frequência cardíaca da *Panthera onca* de acordo com o sexo, Belém, 2009.

Identificação	Sexo	FC (bpm)
O ₁	M	80
O ₂	M	80
O ₃	M	80
O ₄	F	80
O ₅	F	80
O ₆	F	80
O ₇	F	80
O ₈	F	160
O ₉	F	100

A média de batimentos cardíacos foram os seguintes: $90 \pm 11,54$ bpm para jaguatiricas, $106 \pm 11,54$ bpm gato-maracajá, $166 \pm 64,29$ bpm gato-mourisco e $91 \pm 26,66$ bpm onças.

Dos três gatos-mouriscos estudados, um apresentou taquicardia supraventricular, pois seu batimento cardíaco era de 240 bpm, com normalidade nas ondas P, complexos QRS e onda T.

4. 2. EIXO ELÉTRICO MÉDIO

Nas espécies de gato mourisco, maracajá e jaguatirica, 100% dos animais apresentaram o eixo elétrico entre $+60^\circ$ e $+90^\circ$. A espécie *H. yaguarondi* apresentou 66,66% (dois animais) do eixo entre $+60^\circ$ e $+90^\circ$, e $+90^\circ$ a $+120^\circ$ em 33,34% (um animal). Já a espécie *P. onca* apresentou 77,77% do seu eixo elétrico entre $+60^\circ$ e $+90^\circ$, e 22,23% (dois animais) com eixo variando de $+90^\circ$ a $+120^\circ$.

Os resultados obtidos para o eixo elétrico destes felinos estão exposto no Gráfico 1.

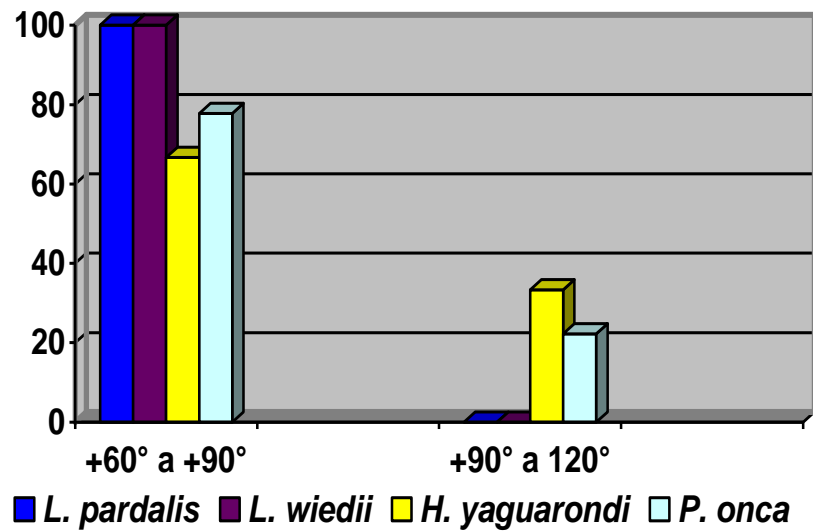
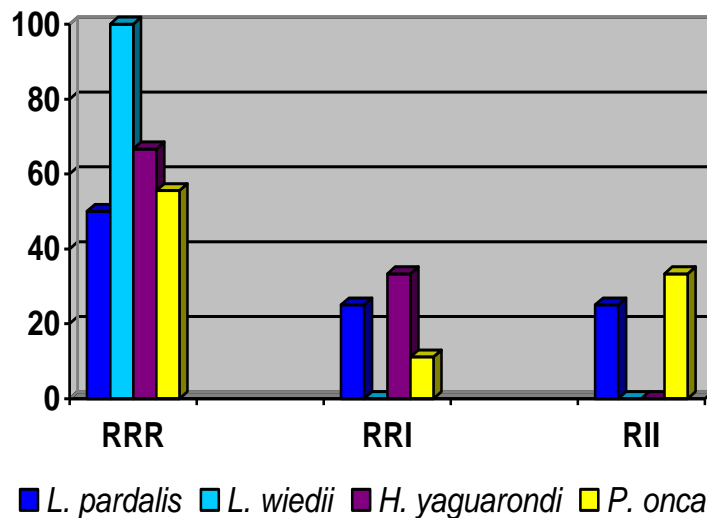


Gráfico 1 – Relação eixo/espécie dos felinos estudados.

4. 3. RITMO CARDÍACO

Na determinação do ritmo cardíaco todas as derivações registradas foram consideradas para a identificação de possíveis arritmias (Gráfico 2).



RRR – Ritmo regularmente regular; RRI – Ritmo regularmente irregular; RII – Ritmo irregularmente irregular.

Gráfico 2 – Relação entre espécie/ritmo cardíaco.

Verificou-se que 50% dos *L. pardalis* apresentaram ritmo sinusal normal (ritmo regularmente regular), 25% (apenas um animal) apresentou arritmia sinusal (ritmo regularmente irregular), e 25% (um animal) demonstrou ritmo irregularmente irregular. Já a espécie *L. wiedii* apresentou 100% ritmo sinusal normal.

A espécie *H. yaguarondi* demonstrou 66,66% ritmo sinusal normal e 33,34% (um animal) apresentou arritmia sinusal (RRI).

A espécie *P. onca* apresentou 55,55% ritmo sinusal normal, 11,11% (apenas um animal) tinha arritmia sinusal (RRI) e 33,33% tinha ritmo irregularmente irregular.

4. 4. ONDA P

Em DII, todas as ondas P foram positivas e seguidas de complexos QRS. A variação obtida para estas ondas nos felinos silvestres estudados estão explicitas no Gráfico 3.

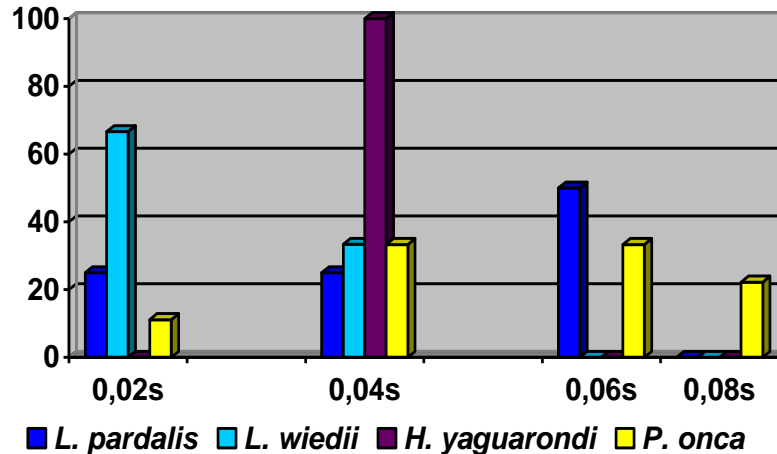


Gráfico 3 – Relação espécie/duração da onda P.

A média da duração da onda P foi a seguinte: 0,04s \pm 0,01 para jaguatirica, 0,03s \pm 0,01 gato-maracajá, 0,04s gato-mourisco, e 0,05s \pm 0,02 para onças.

Dois onças (10,52%) apresentaram a duração da onda P de 0,8s, ou seja, acima do normal. O aumento na duração desta onda sugere aumento atrial esquerdo e a onda P é chamada de P *mitrale*.

Em relação a amplitude, todos os animais do gênero *Leopardus* apresentaram 0,1mV de comprimento da onda P. Todos felinos do gênero *Herpailurus* tiveram 0,2mV de amplitude de onda. Já o gênero *Panthera* apresentou 66,66% com 0,1mV, 22,22% com 0,2mV, e 11,11% com 0,05mV, sendo seu desvio padrão de $\pm 0,05s$.

4. 5. INTERVALO P-R

Os achados eletrocardiográficos do intervalo P-R nos felinos da Amazônia foram bastante variados (Gráfico 4).

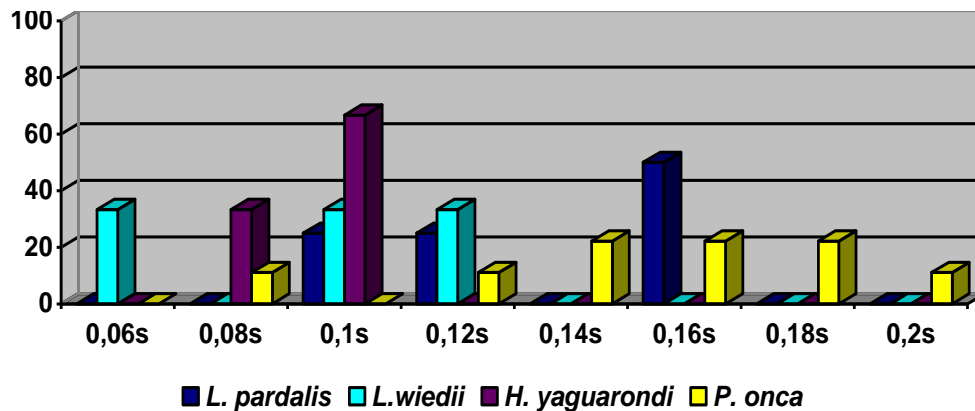


Gráfico 4 – Relação entre espécie e intervalo P-R.

A duração média do intervalo P-R é de $0,13s \pm 0,03$ na jaguatirica, $0,09s \pm 0,03$ no gato-maracajá, $0,09s \pm 0,01$ no gato mourisco, e $0,15s \pm 0,03$ na onça pintada. Desta maneira, pode-se dizer que a duração do intervalo P-R, para jaguatirica e onça, está mais correlacionada com os dados já existentes para os grandes felinos silvestres, já para o gato-maracajá e gato-mourisco seus parâmetros assemelham-se ao do gato doméstico.

Três onças apresentaram intervalos P-R longos, sendo duas com intervalo de 0,18s e outra com duração de 0,2s, indicando um retardo na condução atrioventricular, ou seja, bloqueio atrioventricular de 1º grau.

4. 6. COMPLEXO QRS

As ondas S e Q quando presentes foram pequenas e estreitas. A onda R estava predominante e não excedia 1,0mV em todas as espécies.

Os complexos QRS eram predominantemente positivos nas derivações DI, DII, DIII e AVF, e negativas em AVR e AVL.

A média da extensão e da amplitude do complexo QRS para os felinos silvestres da Amazônia é a seguinte: 0,04s \pm 0,01 e 0,7mV \pm 0,18 jaguatirica, 0,03s \pm 0,01 e 0,4mV \pm 0,3 gato-maracajá e onça, 0,02s \pm 0,01 e 0,7mV \pm 0,2 gato-mourisco, como pode ser observado no Gráfico 5.

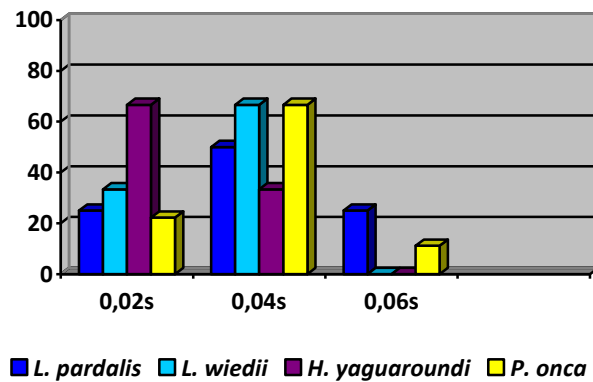


Gráfico 5 – Relação entre espécies e duração do complexo QRS.

Uma jaguatirica apresentou aumento na duração do complexo QRS, 0,06s. Um gato-mourisco tinha aumento da amplitude, 1,0mV, e uma onça apresentou aumento tanto na duração (0,06s) quanto na amplitude (1,0mV). Estes resultados são indicativos de aumento ventricular esquerdo ou bloqueio de ramo esquerdo.

4. 7. SEGMENTO S-T

Das jaguatiricas estudadas 50% apresentou o segmento S-T normal e 50% apresentou depressão de 0,2mV. Os gatos-maracajás apresentaram 66,66% normal e 33,34% com depressão de 0,1mV. Os gatos-mouriscos demonstraram 33,34% de segmento normal e 66,66% depressão de 0,1mV. Já as onças apresentaram 77,77% normal, 11,11% com depressão de 0,1mV, e 11,11% com depressão de 0,05mV. Tais resultados podem ser conferido no Gráfico 6.

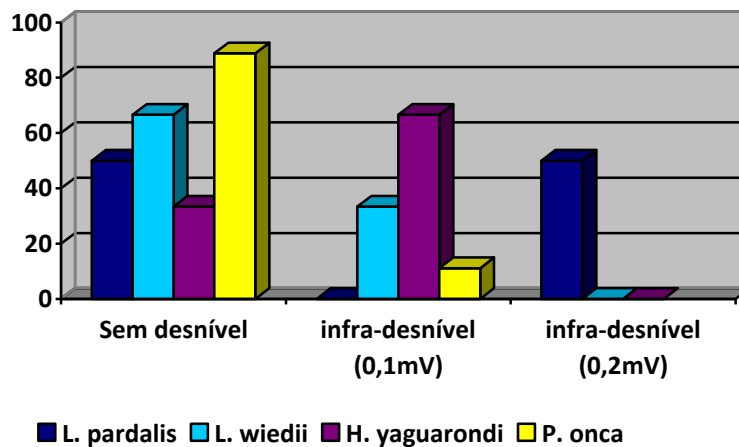


Gráfico 6 – Relação entre as espécies e o segmento S-T.

Algumas alterações, neste segmento, foram observadas em seis animais. Destes, dois eram da espécie *L. pardalis*, que apresentaram depressão de 0,2mV; um *L. wiedii*, dois *H. yaguarondi* e uma *P. onca* demonstraram depressão de 0,1mV.

4. 8. ONDA T

Todos os animais do gênero *Leopardus* apresentaram onda T positiva. Os animais do gênero *Herpailurus* apresentaram 66,66% ondas negativas e 33,34% ondas positivas. Os animais do gênero *Panthera* demonstraram 88,88% de ondas positivas e 11,12% (apenas um animal) ondas negativas (Gráfico 7).

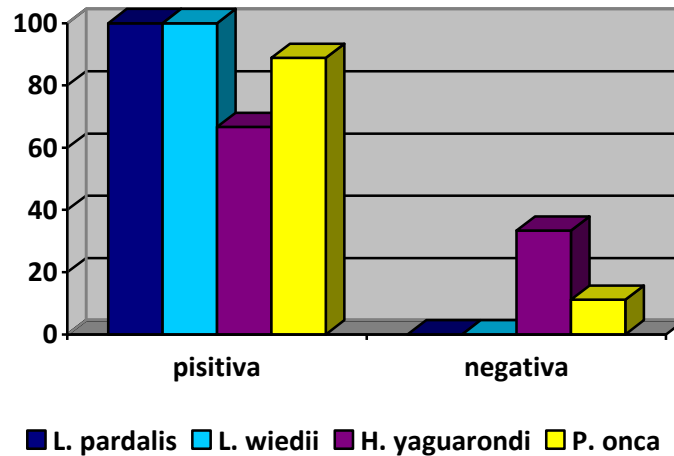


Gráfico 7 – Relação entre as espécies e a onda T.

Deve-se destacar que a presença de onda T negativa, pode ser característico da espécie ou é apenas uma anormalidade transitória da onda T que ocorrem também na ausência de cardiopatias.

Além disso, um animal (33,34%) do gênero *Herpailurus* apresentou a onda T com alteração no seu traçado seriado, baixa amplitude e grande extensão.

4. 9. INTERVALO Q-T

Verificou-se que a média do intervalo Q-T para as jaguatiricas foi de $0,24s \pm 0,04$, para as onças $0,24s \pm 0,05$, o gato-maracajá $0,18s \pm 0,04$, e o gato-mourisco $0,18s \pm 0,02$.

Uma jaguatirica e duas onças apresentaram um prolongamento no intervalo Q-T de $0,28s$ e $0,3s/0,32s$, respectivamente.

4. 10. PRÉ-CORDIAIS

Os achados eletrocardiográficos para as pré-cordiais estão expostos nas Tabelas 6, 7 e 8.

Tabela 6 – Descrição individual dos parâmetros eletrocardiográficos (amplitude e duração das deflexões) nas pré-cordiais de *L. pardalis* e *L. wiedii*.

Pré-cordiais		<i>L. pardalis</i>				<i>L. wiedii</i>		
(mV)		J ₁	J ₂	J ₃	J ₄	G ₁	G ₂	G ₃
CV ₅ RL	R	0,1	0,4	0,4	0,9	0,08	0,6	0,2
	S	0,3	1,6	0,9	0,2	0,1	0,7	0,1
	T	+	+	+	+	+	+	+
CV ₆ LL	R	0,7	0,2	0,6	1,0	1,9	0,6	0,8
	S	0,4	0,8	0,8	0,3	0,1	0,3	—
CV ₆ LU	R	0,3	0,6	1,0	0,06	1,0	0,2	1,1
	S	0,1	0,1	0,5	—	0,1	0,1	—
V ₁₀	QRS	+	-	+	-	-	-	-
	T	+/-	-	+/-	-	-	-	+

Os animais da espécie *L. pardalis* apresentaram as seguintes médias de amplitude da onda R para CV₅RL, CV₆LL, CV₆LU e V₁₀: 0,4mV; 0,6mV; 0,4mV, respectivamente. A média de ondas S para as pré-cordiais foram 0,7mV; 0,5mV; 0,1mV, respectivamente. Em V₁₀ o complexo QRS foi 50% positivo e 50% negativo, e a onda T foi 50% negativa e 50% bifásica.

As espécies *L. wiedii* apresentaram como média de amplitude da onda R para as pré-cordiais, respectivamente, 0,2mV; 1,1mV; 0,7mV. Para a onda S a média foi de 0,3mV; 0,1mV; 0,06mV, respectivamente. Em V₁₀, o complexo QRS foi todo negativo, semelhante ao padrão dos gatos domésticos, e a onda T foi 66,66% positiva e 33,34% negativa.

Tabela 7 - Descrição individual dos parâmetros eletrocardiográficos (amplitude e duração das deflexões) nas pré-cordiais de *H. yaguarondi*.

Pré-cordiais (mV)		M ₁	M ₂	M ₃
CV ₅ RL	R	1,9	0,9	0,9
	S	—	0,7	0,8
	T	+	+	+
CV ₆ LL	R	1,6	0,8	0,7
	S	—	0,4	0,1
CV ₆ LU	R	1,1	0,2	0,9
	S	—	0,2	—
QRS		-	-	+
V ₁₀	T	-	+	-

Nesta espécie, a média da onda R para as pré-cordiais foram, respectivamente, 1,2mV; 1,0mV; 0,7mV. A média da onda S para CV₅RL e CV₆LL foi 0,5mV e 0,1mV, já para CV₆LU apenas 33,33% (um animal) apresentou depressão de 0,2mV, e 66,67% demonstrou o mesmo padrão dos gatos domésticos, ou seja, não houve elevação ou depressão de S. Em V₁₀, 66,67% apresentou o complexo QRS e onda T negativos, como o padrão citado para gatos domésticos, e 33,33% apresentou QRS e onda T positivos.

Tabela 8 - Descrição individual dos parâmetros eletrocardiográficos (amplitude e duração das deflexões) nas pré-cordiais de *P. onca*.

Pré-cordiais (mV)		O ₁	O ₂	O ₃	O ₄	O ₅	O ₆	O ₇	O ₈	O ₉
CV ₅ RL	R	0,1	0,2	0,7	0,2	0,1	0,3	0,6	0,4	0,15
	S	0,2	0,3	0,4	0,7	0,2	0,3	0,8	0,15	0,25
	T	+	+	+	+	+	+	+	+	+
CV ₆ LL	R	0,3	0,4	0,7	0,2	0,2	0,4	1,1	0,5	0,25
	S	0,1	0,1	0,3	0,4	0,2	—	1,1	0,15	0,3

CV ₆ LU	R	0,2	0,2	0,4	0,8	0,4	0,2	1,2	0,25	0,2
	S	—	0,05	—	0,1	0,1	0,1	—	—	—
V ₁₀	QRS	+	+	-	+	+	-	+	-	-
	T	-	-	-	+	-	-	-	-	+

As ondas R nas pré-cordiais CV₅RL, CV₆LL e CV₆LU apresentaram a média de 0,3mV; 0,4mV e 0,4mV, respectivamente. As ondas S tiveram as seguintes médias nas pré-cordiais CV₅RL e CV₆LL: 0,3mV e 0,29mV, e na CV₆LU 55,55% dos animais não apresentaram elevação ou depressão da onda S, semelhante aos gatos domésticos; 33,33% apresentaram desnível de 0,1mV e 11,12% apresentou desnível de 0,05mV. Em V₁₀, cinco animais (55,55%) demonstraram complexos QRS positivo e 44,45% negativo; a onda T foi 77,77% negativa, resultado este semelhante ao dos gatos domésticos, e 22,23% apresentaram onda T positiva.

Deve-se destacar que a onda T em CV₅RL foi 100% positiva em todos os animais, sendo este o padrão esperado para gatos domésticos.

5. DISCUSSÃO

Com base em nossa revisão de literatura, este estudo foi o primeiro a avaliar os padrões eletrocardiográficos para felinos silvestres da Amazônia (*L. pardalis*, *L. wiedii*, *H yaguarondi*, *P. onca*). Sendo assim, os resultados aqui discutidos foram baseados em dados referentes ao eletrocardiograma de gatos domésticos, leões e tigres.

De acordo com Fowler (1986), o coração dos grandes felinos bate em média 40 a 50 bpm. No entanto, conforme Sedgwick (1991), a escala alométrica para os sinais vitais, prevê uma frequência cardíaca de aproximadamente 60 a 80 bpm para mamíferos pesando em média 100 a 250Kg. Esta última estimativa foi compatível com os resultados que obtivemos para onças, cuja média da FC foi de 91 bpm.

Apesar da jaguatirica ter uma estrutura corpórea menor que a onça, a média de sua FC foi semelhante aos destas, 90 bpm.

Para os pequenos felídeos (gato-maracajá e gato-mourisco) a média da frequência cardíaca foi compatível com o esperado para gatos domésticos (MILLER; TILLEY, 1995).

O exame eletrocardiográfico é rotineiramente utilizado na medicina veterinária e em pesquisas. Entretanto, mesmo sendo um método não invasivo, sua utilização em felídeos silvestres tem se limitado em pesquisas biomédicas. Uma razão para isso é a necessidade de contenção química para realização do exame (CUBAS; RAMOS; DIAS, 2007). Embora o exame eletrocardiográfico não cause dor aos animais, é necessária a realização de contenção química, visto que os animais são perigosos e estressados.

Segundo Bush (1996), todo animal silvestre de cativeiro, em algum momento, necessita ser capturado e contido por meio físico ou químico. A habilidade para realizar esses procedimentos com segurança é o componente básico do manejo e dos cuidados com a saúde do plantel. Fowler (1986) afirmou que cada contenção mal sucedida tem algum efeito na vida ou no comportamento do animal. A contenção deve durar apenas o mínimo necessário para realização do procedimento desejado. Portanto, fatores com a segurança (do animal e do examinador/auxiliares) e o método de contenção (físico ou químico) devem ser cuidadosamente estudados antes de sua realização.

O método de contenção química utilizado no presente trabalho foi realizado em conformidade com o descrito por Cubas, Ramos e Dias (2007). Observou-se que a contenção química, com a utilização de zarabatana, foi eficiente para a manipulação dos animais e realização dos exames, minimizando os efeitos deletérios do estresse e os riscos de injúrias aos animais. Devendo-se destacar, que apenas as onças pretas demoraram mais para responder ao anestésico e receberam reforço da dose anestésica.

O uso da ketamina aumenta a frequência cardíaca, a pressão do músculo aórtico, a pressão arterial e pulmonar, a pressão venosa central e a média cardíaca. Tem também efeito vagolítico central e exerce influência positiva no músculo cardíaco. Além disso, este anestésico tem ação antiarrítmica, e eleva o consumo de oxigênio pelo miocárdio (WRIGHT, 1982; BOOTH, 1988).

Em todas as espécies, injeções intramusculares e subcutâneas de xilazina produzem uma diminuição da pressão arterial seguida por um longo período de hipotensão e bradicardia. Pode causar bloqueio atrioventriculares de primeiro, segundo e terceiro grau, provavelmente pelo aumento da atividade vagal. A xilazina também parece sensibilizar o coração para a epinefrina, e pode induzir a arritmias ventriculares. Além disso, deprime diretamente o músculo cardíaco e reduz a frequência cardíaca (BOOTH, 1988).

Nos gatos domésticos o uso de anestesia dissociativa é muito vantajosa, pois permite através de injeção intramuscular, conter e prostrar felinos sem muitos efeitos colaterais. Por outro lado, apresenta como desvantagens: elevar consideravelmente a pressão arterial e a frequência cardíaca; eleva a frequência respiratória; libera catecolaminas (MASSONE, 1988).

Padrões médios do batimento cardíaco, durante a associação com ketamina e xilazina, variaram de 50 a 79 bpm em leões (BUSH, et al., 1978; FURUYA, KOSUGI, IKEGAME, 1983; EPSTEIN, et al., 2001; LARSSON et al., 2008). Em tigres, os padrões citados são outros: 35 a 90 bpm (MILLER et al., 2003), 76 a 80 bpm (SEAL; ARMSTRONG; SIMMONS, 1987), 80 a 140 bpm (NATH; BOSE; RAY, 2002), 116 a 171 bpm (CURRO et al., 2004), 81, 53 bpm \pm 15,19 (LARSSON et al., 2008). Neste último caso, porém, a dose de ketamina usada foi substancialmente alta, o que pode ter contribuído para aumentar a atividade simpatomimética e conseqüentemente a frequência cardíaca.

Esta corrente de estudos relativos a frequência cardíaca, com o uso de ketamina e xilazina, estão de acordo com os achados para os felinos silvestres da Amazônia.

Dentre os gatos-mouriscos, 66,66% (dois animais) apresentaram a mesma frequência dos gatos domésticos (MILLER; TILLER, 1995), e 33,34% (um animal) apresentou taquicardia (240 bpm), no entanto, essa FC apesar de elevada é considerada normal para os gatos domésticos.

Já 89,47% dos felinos silvestres da Amazônia apresentaram a frequência cardíaca dentro do padrão esperado para tigres (NATH, BOSE, RAY, 2002; LARSSON et al., 2008;).

De forma geral pode-se dizer que para os pequenos felinos do gênero *Leopardus* a frequência cardíaca varia de 80 a 100 bpm; a frequência do gênero *Herpailurus* é muito semelhante a do gato doméstico (TILLEY; GOODWIN, 2002), podendo variar de 140 a 240 bpm e, entre os grandes felinos a variação é de 80 a 160 bpm.

Deve-se destacar ainda, que os achados eletrocardiográficos da frequência cardíaca dos felinos silvestres da Amazônia, não estão de acordo com o citado por Fowler (1986).

Um importante ponto a ressaltar é o fato dos animais do gênero *Herpailurus* apresentarem frequência maior do que as demais espécies estudadas, apesar do uso similar das doses (miligramas/kilograma). Existem duas possibilidades para a ocorrência de tal fato, a maior sensibilidade dos *Herpailurus* a ketamina, ou devido principalmente ao efeito sedativo da xilazina, causado pelo aumento dos níveis de catecolaminas circulantes durante estresse ou uma curta meia-vida de eliminação da xilazina nesta espécie.

No entanto, se compararmos os achados eletrocardiográficos do gênero *Herpailurus* com os dos gatos domésticos (TILLEY; GOODWIN, 2002), eles estarão dentro dos padrões normais. Tal fato é relevante, pois ambas as espécies apresentam anatomia corpórea, peso e tamanhos semelhantes.

Atualmente, existem poucas informações sobre o ritmo cardíaco normal e de outros parâmetros eletrocardiográficos para felídeos selvagens. A única fonte de comparação são os dados obtidos a partir de carnívoros domésticos. Todos os ritmos encontrados no presente estudo são descritos como normais em cães e gatos (TILLEY, 1992).

O eixo elétrico dos felinos selvagens da Amazônia foi o mesmo citado para tigres e leões (LARSSON et al., 2008), e para os gatos domésticos (MILLER; TILLEY, 1995). Portanto, pode-se dizer que todos os felinos apresentaram seu eixo cardíaco normal, ou seja, sem a presença de desvios.

Comparando com os felinos domésticos (TILLEY; BURTNICK, 2004) e com os tigres e leões (LARSSON et al., 2008), a maioria dos felinos silvestres (89,47%) apresentou a largura da onda P normal.

Todos os felinos silvestres da Amazônia estudados tiveram sua amplitude dentro do padrão esperado para gatos domésticos, ou seja, 100% de felinos com no máximo 0,2mV de comprimento de onda P, sendo a média 0,1mV (TILLEY; BURTNICK, 2004). Deve-se ressaltar, que a amplitude aqui encontrada ficou abaixo do parâmetro citado para leões e tigres (LARSSON et al., 2008).

Além disso, deve-se destacar também, que todos os animais do gênero *Herpailurus* apresentaram tanto a duração quanto a amplitude da onda P semelhante aos do gato doméstico (TILLEY; BURTNICK, 2004).

Comparando os resultados obtidos em nosso estudo com o padrão existente para os gatos (TILLEY; GOODWIN, 2002) domésticos, apenas 15,78% (três animais) apresentaram a mesma duração do intervalo P-R, sendo um animal de cada gênero pesquisado.

Em relação aos dados citados para tigres (LARSSON et al., 2008), 16 animais (84,21%) apresentaram a mesma extensão do intervalo P-R que as dessa espécie. Doze animais (63,15%) tiveram o mesmo parâmetro citado para onças (CUBAS; RAMOS; DIAS, 2007) e oito animais (42,10%) demonstraram o mesmo padrão dos leões (LARSSON et al., 2008).

Maiores valores na duração das ondas e nos intervalos entre elas observados podem ser atribuídos a maior massa muscular cardíaca que estes felinos apresentam. A relativa baixa amplitude do complexo QRS, em todas as espécies, é em função da grande distância entre o coração e os eletrodos, em função do tamanho do peito e da espessura da parede torácica desses felídeos, que são bem maiores do que os dos carnívoros domésticos (LARSSON, 2004).

As três onças que apresentaram bloqueio átrio ventricular de primeiro grau, em função dos intervalos P-R longos, também apresentaram outros padrões eletrocardiográficos que de acordo com Tilley e Burtnick (2004), são indicativos dessa patologia: frequência cardíaca e ritmos geralmente normais, onda P e complexo QRS normais. Estas condições são geralmente associadas a animais idosos, secundário a alterações degenerativas no sistema de condução; estimulação vagal reflexa; desequilíbrio de potássio; hipotireoidismo ou miocardite por protozoários.

A jaguatirica, o gato-mourisco e a onça que apresentou sinais indicativos de aumento ventricular esquerdo ou bloqueio do ramo esquerdo, devem ser submetidos a outros exames (radiografia, ecocardiograma) para diferenciar as alterações citadas no eletrocardiograma e se chegar a um diagnóstico definitivo (ABBOTT, 2006).

Conforme o padrão adotado para gatos domésticos (TILLEY; GOODWIN, 2002) e para os grandes felinos silvestres (LARSSON et al., 2008), o segmento S-T não pode ter desnível, portanto, a maioria dos felídeos silvestres da Amazônia (63,15%) também apresentou este mesmo padrão.

As alterações encontradas no segmento S-T podem ser indicativo de isquemia miocárdica (circulação inadequada); infarto agudo do miocárdio; hipercalemia, hipocalemia; traumas; alterações secundárias associadas a alterações do complexo QRS, como hipertrofia, bloqueios de ramo e complexos ventriculares prematuros. Tais alterações observadas em nosso estudo, não foram encontradas em leões e tigres (LARSSON et al., 2008), pois nestes tal mensuração foi 100% normal. Portanto, pode-se dizer que os resultados de desníveis neste segmento são anormais. Além disso, sempre que possível, deve-se comparar qualquer alteração do segmento ST com traçados anteriores do mesmo animal para analisar se a alteração encontrada é normal ou não.

A maioria dos resultados encontrados na onda T são considerados normais em comparação com os parâmetros citados para os gatos domésticos (TILLEY; BUTNICK, 2004), tigres e leões (LARSSON et al., 2008).

O animal do gênero *Herpailurus* que apresentou a onda T com alteração ao ECG, pode ser indicativo de distúrbios eletrolíticos (hipocalemia, hipopotassemia), doenças metabólicas (anemia, choque, cetoacidose, hipoglicemia) (LARSSON, 2004). Estas anormalidades por serem transitórias podem indicar doença miocárdica ou ausência de cardiopatias, portanto, para uma melhor análise da mesma faz-se necessário um acompanhamento eletrocardiográfico de cada animal, para comparar os resultados das ondas T (TILLEY; BUTNICK, 2004).

Os dados obtidos do intervalo Q-T para as jaguatiricas e onças são semelhantes aos citados para tigres e leões (LARSSON et al., 2008), já os resultados encontrados para os pequenos felídeos são iguais aos esperados para os gatos domésticos (TILLEY; BUTNICK, 2004).

O prolongamento no intervalo Q-T observado em uma jaguatirica e em duas onças, sugere hipocalemia; hipoparatiroidismo; insuficiência renal acompanhada de retenção de fósforo; alcalose ou pancreatite; hipopotassemia, devido a alcalose metabólica e respiratória; hiperpotassemia; uso de drogas que afetam o sistema nervoso autônomo, por meio de ação farmacológica direta ou indireta.

Em medicina veterinária, o intervalo Q-T isolado não é útil como ferramenta diagnóstica, logo, para se chegar ao diagnóstico definitivo das possíveis patologias que geraram alterações neste segmento, outros exames devem ser realizados (ABBOTT, 2006).

As derivações pré-cordiais apresentaram resultados semelhantes aos esperados para felinos domésticos, portanto podemos sugerir que estes estavam normais (LARSSON, 2004). No entanto, para um melhor diagnóstico seria necessário fazer ECG seriado nesses animais para poder comparar os resultados, além disso, como este trabalho é pioneiro no assunto, faze-se necessário a continuação da pesquisa para estabelecer o parâmetro das pré-cordiais em felinos selvagens da Amazônia.

6. CONCLUSÕES

- A utilização do eletrocardiograma mostrou ser eficaz na avaliação das ondas P, QRS e T. Entretanto, existe uma dificuldade intrínseca em estabelecer parâmetros cardiovasculares normais em felinos selvagens, porque estes necessitam ser contidos quimicamente para serem manipulados com segurança.
- Efeitos depressores ou estimulantes sobre o sistema cardiovascular são esperados das drogas utilizadas para contenção química.
- Pode-se afirmar que é possível análises eletrocardiográficas em grandes felídeos.
- Os parâmetros observados durante este estudo, correlacionados com os animais domésticos, apresentaram algumas diferenças, que se deve em função das diferenças fisiológicas associadas ao maior tamanho corporal dos felinos selvagens.
- Os animais do gênero *Herpailurus* apresentaram parâmetros semelhantes aos do gato doméstico.
- A jaguatirica, o gato-maracajá e a onça pintada tiveram semelhanças entre si, com os carnívoros domésticos e com os tigres.
- A frequência cardíaca encontrada, esteve normal em sua grande maioria, apenas um animal apresentou taquicardia.
- Todos os eixos cardíacos estiveram dentro da normalidade para as espécies estudadas.
- As pré-cordiais apresentaram resultados semelhantes aos esperados para os felídeos domésticos.
- Novas oportunidades de estudos com monitoramento eletrocardiográfico em felinos selvagens da Amazônia devem ser estimuladas, incluindo mais amostras e outras combinações de drogas anestésicas, visando construir uma base de dados de eletrocardiogramas de felídeos selvagens.

REFERÊNCIAS

- ABBOTT, J. A. **Segredos em cardiologia de pequenos animais:** respostas necessárias ao dia-a-dia em rounds, na clínica, em exames orais e escritos. Porto Alegre: Artmed, 2006.
- ADANIA, C, H. et al.. **Studbook dos grandes felinos brasileiros:** registro genealógico da onça-pintada (*Panthera onca*) e suçuarana (*Puma concolor*) em cativeiro. Jundiá: Conceito, 2005.
- BERNE, R. M.; LEVY, M. N. **Cardiovascular physiology.** 6. ed. St. Louis: Mosby-Year Book, 1992.
- BIRCHARD, S. J.; SHERDING, R. G. **Manual saunders:** clínica de pequenos animais. São Paulo: Roca, 1998.
- BLOOD, D. C.; HENDERSON, J. A.; RADOSTITS, O. M. **Clínica veterinária.** 5. ed. Rio de Janeiro: Guanabara Koogan, 1983.
- BOOTH, N. H. Intravenous and other parenteral anesthetics. In: BOOTH, N. H.; McDONALD, L. E. **Veterinary pharmacology and therapeutics.** Iowa: University Press, 1988, p. 253-265.
- BUSH, M. Methods of capture, handling, and anesthesia. In: KLEIMAN, D. G. et al.. **Wild mammals in captivity:** principles and techniques. Chicago: Chicago Press, 1996, p. 25-40.
- BUSH, M. R.; et al.. The acid-base status of lions, *Panthera lion*, immobilized with four drug combination. **J. Wildl. Dis.** n. 14, p. 102-109, 1978.
- CAMACHO, A. A. Especializando-se em medicina veterinária. **Revista cães & gatos.** v. 9, n. 53, p. 16-20, jan/fev, 1995.
- CICCO, L. H. S. **Zoo o fantástico mundo animal.** Rio de Janeiro: Rio Gráfica e Editora S/S, 2008.

CUBAS, Z. S.; RAMOS, J. C.; DIAS, J. L. C. **Tratado de animais selvagens medicina veterinária**. São Paulo: Roca, 2007.

CUNNINGHAM, J. G. **Tratado de fisiologia veterinária**. 2. ed. São Paulo: Roca, 1996.

CURRO, T. G. D. et al.; Xylazine-midazolam-ketamine versus metomidini-midazolam-ketamine anesthesia in captive siberian tigers (*Panthera tigris altaica*). **J. Zoo. Wildl. Med.** n. 35, p. 320-327, 2004.

DARKE, P.; BONAGURA, J. D.; KELLY, D. F. **Color atlas of veterinary cardiology**. Turin: Mosby-wolfe, 1996.

DUNN, J. K. **Tratado de medicina de pequenos animais**. São Paulo: Roca, 2001.

EDWARDS, N. J. **ECG manual for the veterinary technician**. 1. ed. Philadelphia: W. B. Saunders Company, 1993.

ELZIRIK, E.; BONATTO, S. L.; JOHNSON, W. E. Phylogeographic patterns and mitochondrial DNA control region evolution in two neotropical cats (Mammalia, Felidae). **J. Mol. Ex.** v. 47, p. 613-624, 1998.

EMMONS, L. H. Comparative feeding ecology of felids in a Neotropical rainforest. **Ecol. Sociobiol.** v. 20, p. 271-283, 1987.

EPSTEIN, A. R. et al.. Effects of propofol as anesthetic agent in adult lions (*Panthera leo*): a comparison with two established protocols. **Res. Vet. Sci.** n. 72, p. 137-140, 2001.

ETTINGER, S. J. **Tratado de medicina interna veterinária: moléstias do cão e do gato**. 3. ed. v. 2. São Paulo: Manole, 1992.

FISH, C. **Electrocardiography of arrhythmias**. Philadelphia: Lea & Febiger, 1990.

FOUST, H. L.; GETTY, R. **Atlas and dissection guide for the study of the anatomy of domestic animals**. 7. ed. Iowa: University Press, 1996.

FOWLER, M. E.; CUBAS, Z. S. **Biology, medicine, and surgery of South American wild animals**. Philadelphia: Blackwell Publishing, 2001.

FOWLER, M. E. **Zoo & wild animal medicine**. 2. ed. Philadelphia: Saunders, 1986.

FOX, P. R.; SISSON, D.; MOÏSE, N. S. **Textbook of canine and feline cardiology: principles and clinical practice**. 2. ed. Philadelphia, Pennsylvania: W. B. Saunders Company, 1999.

FRIEDMANN, A. A. **ECG: eletrocardiografia básica**. São Paulo: Sarvier, 2000.

FURUYA, T. K.; KOSUGI, A.; IKEGAME, Y. Chemical restraint of African lions (*Panthera leo*) with medetomidine-ketamine. **J. Vet. Med. Sci.** n. 59, p. 307-310, 1983.

GARLA, R. C.; SETZ, E. Z. F.; GOBBI, N. Jaguar (*Panthera onca*) food habits in Atlantic Rain Forest of Southeastern Brazil. **Biotropica**, n. 33, p. 691-696, 2001.

GETTY, R. **Anatomia dos animais domésticos**. 5. ed. v. 2. Rio de Janeiro: Guanabara, 2001.

GHOSHAL, N. G. Coração e artérias do carnívoro. In: GETTY, R. **Anatomia dos animais domésticos**. 5. ed. Rio de Janeiro: Guanabara, 1986. v. 2. p. 1497-1549.

GILES, W. R. Intracellular electrical activity in the heart. In: PATTON, H. D. FUCHS, A. F.; HILLE, B. **Textbook of physiology** – circulation, respiration, body fluids, metabolism, and endocrinology. 24. ed. Philadelphia: W. B. Saunders, 1998. p. 782.

GUGGISBERG, C. A. W. **Wild cats of the world**. London: David and Chulers, 1995.

IBAMA 2008. **Lista nacional das espécies da fauna brasileira ameaçada de extinção**. Instituto Brasileiro do Meio Ambiente e dos Recursos Renováveis, Brasil. Disponível em: www.mma.gov.br. Acessado em: 06/11/2008.

IRIARTE, J. A. et al.. Biogeographic variation of food habits and body size of the American puma. **Oecologia**. n. 85, p. 185-190, 1990.

JHONSON, W. E.; O'BRIEN, S. J. Phylogenetic reconstruction of the felidae using 16 SrNA and NADH-5 mitochondrial genes. **J. Mol. Ev.** v. 44, p. 98-116, 1997.

JUNIOR; J. R. L.; GIOSO, M. A.; DOMINGUES-FALQUEIRO, L. M. Estudo comparativo sobre prevalência de doença periodontal em *Panthera onca* mantida em cativeiro e em indivíduos de natureza. **Pesq. Vet. Bras.** v. 27, n. 5, Jan/Mai, 2007.

KATZ, A. M. **Physiology of the heart**. 2. ed. New York Press, 1992.

LARSSON, M. H. M. A. et al.. Electrocardiographic parameters of captive lions (*Panthera leo*) and tigers (*Panthera tigris*) immobilized with ketamine plu xylazine. **J. Zoo. Wildl. Med.** n. 39, p. 314-319, 2008.

LARSSON, M. H. M. A. **Manual de eletrocardiografia de pequenos animais**. São Paulo: FMVZ – USP, 2004.

LAWRENCE, K. A. et al.. **Manual Merck de informação médica** – saúde para a família. São Paulo: Roca, 2007.

LEWIS, R. E.; LOSONSKY, J. M. The frequency of roentgen sings in heartworm disease. **Proc. AM. Heartworm Soc.** n. 77, p. 73, 1997.

LOPES, T. F. T. **Acupuntura no tratamento de arritmias cardíacas**. 2000. Monografia, (Especialização em Acupuntura Veterinária), Universidade Estadual Paulista, Botucatu, 2004.

MASSONE, F. **Anestesiologia veterinária: farmacologia e técnicas**. Rio de Janeiro: Guanabara S. A., 1988.

MILLER, M. et al.. Anesthetic induction of captive tigers (*Panthera tigris*) using a metomidine-ketamine combination. **J. Zoo. Wildl. Med.** n. 34, p. 307-308, 2003.

MILLER, M. S.; TILLEY, L. P. **Manual of canine and feline cardiology**. 2. ed. Philadelphia: W. B. Saunders Company, 1995.

MOREIRA, N. **Reprodução e estresse em fêmeas de felídeos do gênero *Leopardus***. 2001. 231 f. Tese (Doutorado em Zoologia) – Curso de Pós-graduação em Zoologia, Universidade Federal do Paraná, Curitiba, 2001.

NATH, I.; BOSE, V. C. M.; RAY, A. K. Anesthetic management of tigers (*Panthera tigris*) for semen collection. **Indian Vet. J.** n. 72, p. 1030-1031, 2002.

NELSON, R. W.; COUTO, C. G. **Fundamentos de medicina interna de pequenos animais**. Rio de Janeiro: Guanabara Koogan, 1992.

NOWELL, K.; JACKSON, P. **Wild cats: status survey and conservation action plans**. Gland: International Union for Conservation of Nature, 1996.

OLIVEIRA, T. G.; CASSARO, K. **Guia de campo dos felinos do Brasil**. São Paulo: Instituto Pró-carnívoros, Fundação Parque Zoológico de São Paulo, Sociedade de Zoológicos do Brasil. Pró-vida Brasil, 2005.

OLIVEIRA, T. G. **Neotropical cats: ecology and conservation**. São Luis: EDUFMA (Universidade Federal do Maranhão), 1994.

PETERSON, M. E. Feline hyperthyroidism: pretreatment clinical and laboratory evaluation of 31 cases. **JAVMA**, n. 183, p. 103, 1983.

PETERSON, M. E. Feline hyperthyroidism. **Vet. Clin. North Am.** n. 14, p. 809, 1984.

PETERSON, M. E. Feline hyperthyroidism. In: KIRK, R. W. **Current veterinary therapy IX**. Philadelphia, W. B. Saunders, 1986.

REDFORD, K. H.; EISENBERG, J. F. **Mammals of the neotropics**. The Southern Cone. London: University Chicago Press, 1992. v. 2.

RINALDI, A. R. **Ecologia de gato-maracajá *Leopardus wiedii* (Schniz, 1821) em remanescentes de Mata Atlântica, no oeste do estado do Paraná, Brasil**. Reserva Brasil, Rede Verde Conservation Network, 2007.

RODRIGUES, A. S. M.; AURICCHIO, P. **Felinos do Brasil**. São Paulo: Terra Brasilis, 1994.

SEAL, U. S.; ARMSTRONG, D. L.; SIMMONS, L. G. Yohimbine hydrochloride reversal of ketamine hydrochloride and xylazine hydrochloride immobilization of Bengal tigris and effects on hematology and serum chemistries. **J. Wildl. Dis.** n. 23, p. 296-300, 1987.

SEDGWICK, C. J. Allometrically scaling the database for vital sign assessment used in general anesthesia of zoological species. **Proc. Am. Assoc. Zoo. Vet.**, p. 360-369, 1991.

SEVERIN, G. A. **Manual de cardiologia veterinária.** Buenos Aires: Hemisferio Sur, 1992.

SILVA, J. C. R. Biodiversidade e saúde. In: FRANKE, C. R.; ROCHA, P. I. R.; KEEIN, W. **Mata Atlântica e biodiversidade.** Salvador: Edufba, 2005. cap. 5. p. 191-219.

Sociedade Brasileira de Cardiologia, SBC 2005. **Arritmia cardíaca.** disponível em: www.departamentos.cardiol.br/eletroc/publicações/curo/figura2.jpg&imgrefurl. Acessado em: 02/01/2009.

TILLEY, L. P.; BURTNICK, N. L. **ECG para clínico de pequenos animais.** São Paulo: Roca, 2004.

TILLEY, L. P.; GOODWIN, J. K. **Manual de cardiologia para cães e gatos.** 3. ed. São Paulo: Roca, 2002.

TILLEY, L. P.; SMITH, F. W. K. **Cardiology pocket reference.** 2. ed. Denver: American Animal Hospital Association, 1993.

TILLEY, L. P. **Essentials of canine and feline electrocardiography:** interpretation and treatment. 3. ed. Philadelphia: Lea e Febiger, 1992.

TROLLE, M.; KERY, M. Estimation of ocelot density in the Pantanal using capture-recapture analysis of camera-trapping data. **J. Mammal.** v.84, n. 2, p. 607-614, 2003.

WCS 2002. **All about jaguars:** ecology. Wildlife Conservation Society, New York. Disponível em: www.wcs.org/jag-aboutecology. Acessado em: 12/12/2008.

WILSON, D. E.; REEDER, D. M. **Mammal species of the world:** a taxonomic and geographic reference. 3. ed. Washington: Smithsonian, 2005.

WOLF, R.; CAMACHO, A. A.; SOUZA, R. C. A. Eletrocardiografia computadorizada em cães. **Arq. Bras. Med. Vet. Zootec.** v. 52, n. 6, 2000.

WOZENCRAFT, W. C. Order carnivora. In: WILSON, D. E.; REEDER, D. M. **Mammals species of the world:** a taxonomic and geographic reference. 2. ed. Washington D. C.: Smithsonian Institution Press, 1993. p. 286-346.

WRIGHT, M. Pharmacologic effects of ketamine and its use in veterinary medicine. **J. Am. Vet. Med. Assoc.** n. 80, p. 1462-1471, 1982.